

Jesús Álvarez de Sotomayor Merino<sup>a</sup>  
María Guichot Muñoz<sup>a</sup>  
Ángeles Orta Cuevas<sup>a</sup>  
Jorge Rodríguez Casares<sup>a</sup>  
M. Antonia Sánchez Oliver<sup>a</sup>  
Dahlia Quijada To-ong<sup>b</sup>

<sup>a</sup>Unidad de Ginecología. Hospital de la Mujer. Hospitales Universitarios Virgen del Rocío. Sevilla. España.

<sup>b</sup>Unidad de Urgencias. Hospital de la Mujer. Hospitales Universitarios Virgen del Rocío. Sevilla. España.

### Correspondencia:

Dr. J. Álvarez de Sotomayor Merino.  
Castillo de Marchenilla, 2, portal 4, bajo A. 41013 Sevilla.  
España.  
Correo electrónico: jalvarezdesotomayor@hotmail.com

Fecha de recepción: 26/5/2006.

Aceptado para su publicación: 3/9/2007.

## Cromopertubación con difusión de azul de metileno hacia vasos uterinos

*Chromopertubation with diffusion of methylene blue dye toward the uterine vessels*

---

### RESUMEN

Se presenta un caso inusual, consistente en el paso del azul de metileno a los vasos uterinos durante la realización de una cromopertubación, tras la extirpación laparoscópica de un endometrioma ovárico. Se hace una revisión bibliográfica de las complicaciones secundarias a la puesta en marcha de esta técnica diagnóstica de la permeabilidad tubárica.

### PALABRAS CLAVE

Cromopertubación. Azul de metileno.  
Endometriosis. Adenomiosis.

### ABSTRACT

We present an unusual case of passage of methylene blue to uterine vessels during chromopertubation after laparoscopic extirpation ovarian endometrioma. We have revised the literature on the suggest secondary complication related to this diagnostic procedure.

### KEY WORDS

Chromopertubation. Methylene blue. Endometriosis. Adenomiosis.

### INTRODUCCIÓN

La cromopertubación es una técnica empleada en el transcurso de una laparoscopia para comprobar la permeabilidad tubárica, con el objeto de establecer un pronóstico en la fertilidad de la paciente y así elegir la técnica de reproducción asistida más adecuada.

Presentamos un caso en que, durante la realización de la cromopertubación, se produjo el paso del contraste (azul de metileno) a los vasos uterinos, y de éstos, a su vez, a la circulación general.

### CASO CLÍNICO

Paciente de 26 años de edad, nuligesta, sin antecedentes personales ni familiares de interés, en estudio básico de esterilidad, que es remitida a la Uni-

dad de Ginecología del Hospital Virgen del Rocío, con sospecha clínica y ecográfica de endometriosis ovárica izquierda.

Se realizó un estudio preanestésico y, al ingreso, una ecografía vaginal, que informó como quiste de ovario izquierdo, de unos 40 mm, de aspecto endometriósico.

Se realizó una laparoscopia que confirmó una endometriosis de tipo IV con síndrome adherencial extenso en el saco de Douglas y de aparato genital con asas intestinales. Se visualizó un endometrioma en el ovario izquierdo de, aproximadamente, 40 mm (fig. 1). Se procedió a la liberación de las adherencias y enucleación del endometrioma.

Por último, se realizó la cromopertubación con azul de metileno, que fue negativa en ambas trompas. Durante la realización se observó un aumento del tamaño del útero y una difusión del contraste hacia el aparato circulatorio uterino; aquél se tiñó de una tonalidad azul marino y el contraste pasó, a través de la serosa, a la cavidad peritoneal. Como consecuencia del paso del azul de metileno a la circulación general se produjo un descenso paralelo de la saturación de oxígeno, que se recuperó en pocos segundos.

La orina de la paciente presentaba un color verdoso en las primeras 48 h del postoperatorio.

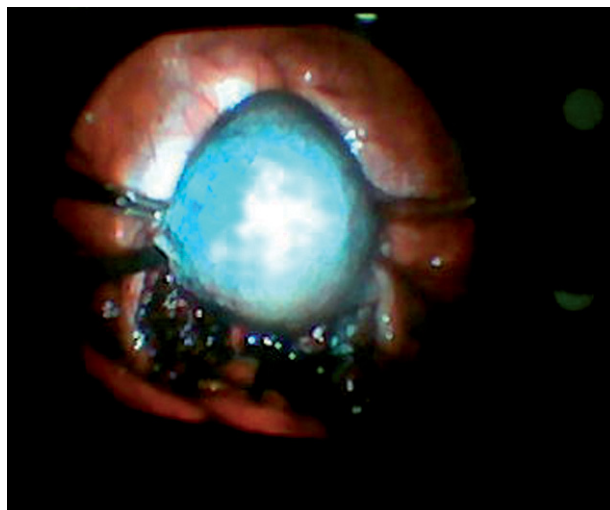
La anatomía patológica informó una endometriosis quística de ovario.

## DISCUSIÓN

El azul de metileno es una anilina básica, cuya estructura química es  $C_{16}H_{18}N_3SCl_3H_2O$ . Tiene la característica de convertirse en una solución azul al disolverse en agua.

En medicina tiene uso como antiséptico, indicador químico, antídoto de elección en la metahemoglobinemia y marcador de distintos órganos (p. ej., glándulas paratiroides) en el transcurso de diversas técnicas diagnóstico-quirúrgicas.

En ginecología tiene varias indicaciones; es una alternativa al azul de isosulfan en la localización del ganglio centinela en el cáncer de mama<sup>1</sup>, es una nueva herramienta en el pronóstico de la función tubárica (al colorear los núcleos celulares durante la salpingoscopia se puede evaluar el daño citohistológico in vivo del epitelio tubárico<sup>2</sup>) y la comproba-



**Figura 1.** Imagen laparoscópica. Endometriosis pélvica extensa (Tipo IV) y endometrioma de ovario izquierdo.

ción de la permeabilidad de las trompas, tras su inyección a través del cérvix uterino, en el transcurso de una laparoscopia.

El azul de metileno posee una compleja farmacocinética pero, en general, se sabe que cuando pasa al torrente sanguíneo su desaparición es multifásica, con una extensa distribución en los compartimientos profundos del cuerpo (cerebro, hígado, vesícula biliar). Su excreción es principalmente renal, aunque una pequeña proporción se elimina por la bilis. Posee un lento índice terminal de desaparición y su vida media es de 5-6,5 h<sup>3</sup>.

Este colorante es generalmente considerado como una sustancia inocua y los efectos secundarios más conocidos son dolor en el lugar de perfusión, producción de unaseudocianosis (ya que el pigmento que posee conduce a lecturas erróneas en el pulsioxímetro<sup>4</sup>) y orinas de color azulado-verdoso<sup>5</sup>.

Sin embargo, se han descrito en la literatura médica efectos secundarios de mayor gravedad tras el paso del contraste a torrente circulatorio.

Existen 2 casos de metahemoglobinemia secundaria a la perfusión de azul de metileno en el transcurso de una cromopertubación<sup>6,7</sup>. En ambos casos, se confirmó este dato mediante espectrofotometría y la paciente presentó síntomas de cianosis franca, como coloración azulada de piel, mucosas y uñas. Ésta se produce porque, paradójicamente, el azul de metileno a grandes concentraciones convierte el hie-

rro ferroso en férrico, dando lugar a la formación de metahemoglobina (al contrario que a bajas concentraciones, usada como antídoto de sustancias metahemoglobizantes). Existen estudios en los que se muestra que valores de metahemoglobinemia por debajo del 20% normalmente no causan ningún signo ni síntoma, salvo la seudocianosis<sup>8</sup>.

Se han descrito 2 casos de peritonitis con ascitis tras la cromopertubación<sup>9,10</sup>. Hemos encontrado un caso de edema de pulmón tras una inyección intrauterina de azul de metileno<sup>11</sup> y un caso de una severa reacción anafiláctica de hipersensibilidad vía inmunoglobulina (Ig) E, también asociada al uso de azul de metileno en el transcurso de una cromopertubación<sup>12</sup>. Esa hipersensibilidad fue constatada posteriormente mediante pruebas cutáneas y en ese artículo se sugiere la posibilidad de protocolizar un estudio alérgico sistemático en el estudio preanestésico en los pacientes en que utilicen tintes de este tipo.

Por último, debemos señalar que en el uso del azul de metileno directamente por vía intravenosa se han descrito 3 casos de parestesias, agitación, confusión mental e incluso nistagmo<sup>5,13,14</sup>. En estos artículos se sugiere que el azul de metileno, debido a su estructura química, podría tener un mecanismo central directo de toxicidad.

Nuestro caso clínico no destaca porque se produjese ninguna reacción adversa como las señaladas anteriormente, ya que aunque observamos un descenso en la saturación de oxígeno puntual, no evidenciamos ningún signo ni síntoma de cianosis, ni posteriormente comprobamos mediante espectrofotometría la existencia de una metahemoglobinemia.

Sí queremos considerar algo que en ninguno de los artículos revisados se ha planteado nadie: el porqué en el transcurso de la cromopertubación se produce esa difusión del contraste desde la cavidad endometrial al torrente circulatorio, hecho apoyado por el descenso paralelo de la saturación de oxígeno (seudocianosis), la tinción y el aumento del tamaño del útero, su paso al peritoneo y la coloración azulado-verdosa de la orina en el postoperatorio inmediato.

Planteamos distintas hipótesis para explicar el paso del contraste a la circulación general: que el extremo de la cánula de Kahn invadiese el miometrio cuando se insertó, lo que produjo una perforación uterina; la inyección a gran presión del tinte en presencia de un bloqueo tubárico completo asociado a la existencia de una circulación aberrante entre endometrio y miometrio, por ejemplo, en el caso de una adenomiosis, y, por último, la existencia de una enfermedad pélvica inflamatoria crónica.

La cánula de Kahn se introdujo de forma correcta y no se evidenciaron signos de perforación uterina. Se descartó la posibilidad de una enfermedad pélvica inflamatoria crónica porque no había antecedentes personales previos que nos inclinaran por esta opción.

La endometriosis pélvica lleva asociada con frecuencia una endometriosis uterina (adenomiosis)<sup>15</sup>. La existencia en nuestro caso de una más que probable adenomiosis (circulación aberrante) más la presencia de un bloqueo tubárico bilateral y la inyección a gran presión del colorante pueden explicar el paso del azul de metileno a los vasos uterinos y de éstos a la circulación general.

---

## BIBLIOGRAFÍA

1. Simmons R, Thevarajah S, Brennan MB, Christos P, Osborne M. Methylene blue dye as an alternative to isosulfan blue dye for sentinel lymph node localization. *Ann Surg Oncol*. 2003;10:242-7.
2. Marconi G, Quintana R. Methylene blue dyeing of cellular nuclei during salpingoscopy, a new in-vivo method to evaluate vitality of tubal epithelium. *Human Reproduction*. 1998;13:3414-7.

3. Peter C, Hongwan D, Küpfer A, Lauterburg BH. Pharmacokinetics and organ distribution of intravenous and oral methylene blue. *Eur J Clin Pharmacol.* 2000;56:247-50.
4. Scheller MS, Unger RJ, Keldner MJ. Effect of intravenously administered dyes on pulse oximeter readings. *Anesthesiology.* 1986;65:550-2.
5. Majithia A, Stearns MP. Methylene blue toxicity following infusion to localize parathyroid adenoma. *J Laryngol Otol.* 2006;120:138-40.
6. Mhaskar R, Mhaskar AM. Methemoglobinemia following chromopertubation in treated pelvic tuberculosis. *Int J Gynecol Obstet.* 2002;77:41-2.
7. Bilgin H, Ozcan B, Bilgin T. Methemoglobinemia induced by methylene blue pertubation during laparoscopy. *Acta Anaesthesiol Scand.* 1998;42:594-5.
8. Wright RO, Lewander WJ, Woolf AD. Methemoglobinemia: etiology, pharmacology and clinical management. *Ann Emerg Med.* 1999;34:646-56.
9. Nolan DG. Inflammatory peritonitis with ascites after methylene blue dye chromopertubation during diagnostic laparoscopy. *J Am Assoc Gynecol Laparosc.* 1995;2:483-5.
10. Rzymiski P, Wozniak J, Opala T, Nilczak M, Sadjak S. Anaphylactic reaction to methylene blue dye after laparoscopic chromopertubation. *Int J Gynaecol Obstet.* 2003;81:71-2.
11. Trikha A, Mohan V, Kashyap L, Saxena A. Pulmonary edema following intrauterine methylene blue injection. *Acta Anaesthesiol Scand.* 1996;40:382-4.
12. Dewachter P, Mouton-Faivre C, Tréchet P, Lleu JC, Mertes PM. Severe anaphylactic shock with methylene blue instillation. *Anesth Analg.* 2005;101:149-50.
13. Martindale SJ, Stedeford JC. Neurological sequelae following methylene blue injection for parathyroidectomy. *Anaesthesia.* 2003;58:1041-2.
14. Bach KK, Lindsay FW, Berg LS, Howard RS. Prolonged postoperative disorientation after methylene blue infusion during parathyroidectomy. *Anaesthesia & Analgesia.* 2004;99:1573-4.
15. Leyendecker G, Kunz G, Kissler S, Wildt L. Adenomyosis and reproduction. *Best Pract Res Clin Obstet Gynaecol.* 2006;3:253-46.