

V. Sánchez
V. Guillén
V. Benito
A. Torres
J. Domingo
J.A. García

Unidad de Reproducción Humana. Servicio de Obstetricia y Ginecología. Hospital Universitario Materno Infantil de Canarias. Las Palmas de Gran Canaria. España.

Correspondencia:

Dra. V. Sánchez Sánchez.
Unidad de Reproducción Humana.
Servicio de Ginecología y Obstetricia.
Hospital Universitario Materno Infantil de Canarias.
Avda. Marítima del Sur, s/n.
35016 Las Palmas de Gran Canaria. España.
Correo electrónico: jdomingod@sego.es

Recibido: 22/7/04

Aceptado para su publicación: 7/4/05

Rotura uterina en gestación a término tras metroplastia histeroscópica

311

Uterine rupture in a term pregnancy after hysteroscopic metroplasty

RESUMEN

Describimos el caso de una primigesta de 32 años, con antecedentes de esterilidad primaria y resección de tabique uterino vía histeroscópica en la que se produjo perforación fúndica con el resectoscopio, que se inició con rotura uterina en gestación a término conseguida mediante inseminación artificial de cónyuge (IAC) y con resultado final de muerte fetal.

PALABRAS CLAVE

Tabique uterino. Esterilidad. Histeroscopia. Perforación uterina. Rotura uterina.

ABSTRACT

We describe the case of a 32 years old primiparous patient with the antecedents of infertility and resection of an uterine septum through hysteroscopy, in which a perforation of the fundus occurred and showed later as an uterine rupture at

the 37th week of pregnancy, that was achieved with an artificial insemination and resulted in a fatal outcome.

KEY WORDS

Uterine septum. Infertility. Hysteroscopy. Uterine perforation. Uterine rupture.

INTRODUCCIÓN

Las malformaciones uterinas son el resultado de una alteración en el desarrollo, formación o fusión de los conductos paramesonéfricos o de Müller durante la vida fetal. No son frecuentes; su incidencia en mujeres en edad fértil es del 4,3% y en mujeres estériles del 3,4%. En cambio, la incidencia en mujeres infértiles es del 12,6%. El útero septo parece ser la malformación más común (35%)¹. No se ha demostrado que el septo uterino sea un factor de esterilidad en sí, pues no es más prevalente en mujeres estériles que en la población general, pero al

312 igual que otras anomalías uterinas, el septo se ha asociado a pobres resultados reproductivos: pérdidas gestacionales recurrentes, parto prematuro, *abruptio placentae*, retraso de crecimiento intrauterino, sufrimiento fetal o muerte fetal^{2,3}. La metroplastia histeroscópica, que es el procedimiento de elección para la corrección del útero tabicado, ha ido reemplazando a las técnicas laparotómicas tradicionales, y así se ha reducido la morbilidad, el tiempo de ingreso, el riesgo de adherencias y la posibilidad de rotura uterina en gestaciones posteriores⁴. En general, se considera un procedimiento seguro que mejora el pronóstico reproductivo, especialmente en las mujeres con historia de pérdidas gestacionales recurrentes^{2,5}. La perforación uterina es la complicación más comúnmente referida, y su incidencia se sitúa alrededor del 1%^{6,7}. Una complicación rara de la metroplastia histeroscópica es la rotura uterina durante una gestación posterior; se han descrito casos en pacientes tanto con el antecedente de perforación uterina durante la metroplastia⁸⁻¹¹ como sin él^{3,12,13}.

CASO CLÍNICO

Primigesta de 32 años, que ingresa en la semana 36+4 de gestación por elevación de la presión arterial (PA). La actual gestación se había conseguido mediante inseminación artificial de cónyuge (IAC) indicada por esterilidad primaria de 4 años de evolución por factor masculino leve. Mediante laparoscopia e histeroscopia se diagnosticó un tabique uterino que ocupaba el 50% de la cavidad (fig. 1). Se descartaron anomalías renales asociadas.

Se practicó histeroscopia quirúrgica bajo anestesia general, utilizando glicina al 1,5% como medio de distensión. Se resecó el septo con bisturí de asa hasta la visualización de los 2 *ostium*, y se produjo una perforación accidental del *fundus* que no precisó de ninguna intervención adicional. Transcurridos 5 meses de la cirugía, se realizó histeroscopia de control visualizando la cavidad uterina amplia y sin patología. A los 17 meses de la septoplastia, la paciente quedó gestante tras inseminación artificial.

La gestación cursó de forma normal hasta que ingresó en la semana 36+4 por elevación de la PA sin sintomatología prodrómica de preeclampsia ni edemas, con proteinuria en muestra aislada negativa. En

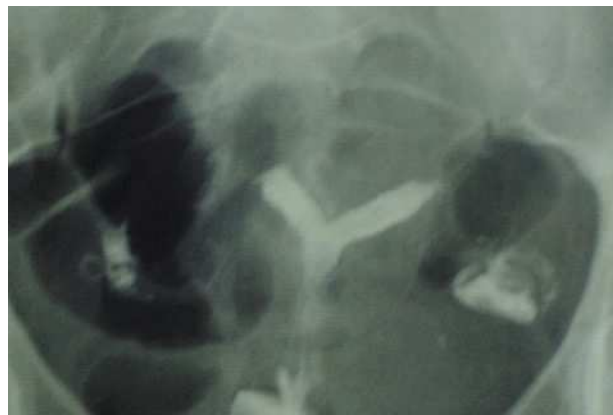

Figura 1. Histerografía. Septo uterino.

la semana 37+3, la paciente refiere un cuadro de dolor en hipocondrio izquierdo de carácter intermitente e intenso, con constantes normales, abdomen blando y depresible, sin signos de irritación peritoneal. Los tonos fetales eran normales y el test de Bishop de 0. Transcurrida 1 h del inicio, el cuadro se intensificó. Tras nueva valoración, las constantes permanecían normales y no había signos de abdomen agudo. Se constató presencia de dinámica uterina instaurada con impresión clínica de polisistolia, el test de Bishop fue de 0. Se realizó test no estresante (TNE) que mostró una frecuencia cardíaca fetal normal y polisistolia. Transcurrida aproximadamente 1 h del registro cardiotocográfico, se produjo la pérdida repentina de la señal de la frecuencia cardíaca fetal (FCF) (fig. 2). Se realizó una ecografía que confirmó la muerte fetal, y se indicó cesárea por sospecha de rotura uterina. Durante la intervención, se objetivó una rotura uterina en *fundus*, de cuerno a cuerno, con hemoperitoneo importante (figs. 3 y 4) y a su través salió parcialmente placenta y feto (feto varón de 3.020 g con nudo verdadero de cordón umbilical). El útero se suturó con puntos entrecortados en 2 capas, utilizando Vycril® del 1 y se recubrió la zona de sutura con Surgicel®. La evolución durante el puerperio fue buena, y se dio de alta en el séptimo día del postoperatorio.

DISCUSIÓN

Éste es el primer caso de rotura uterina durante el parto en una mujer con antecedente de resección

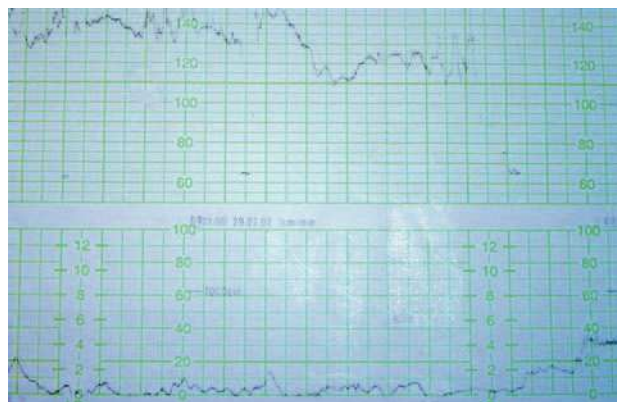


Figura 2. Registro cardiotocográfico. Pérdida de FCF.

de tabique vía histeroscópica que ocurre en nuestro centro. Este suceso con tan mal resultado final nos debe hacer reflexionar sobre cuál es la mejor asistencia que debemos proporcionar a estas mujeres durante la gestación y el trabajo de parto.

En nuestro servicio realizamos metroplastia histeroscópica a las pacientes que con antecedentes de esterilidad o infertilidad presentan tabique uterino. El útero septo no es una causa de esterilidad por sí mismo, pero las anomalías congénitas uterinas, y el septo en concreto, se relacionan con una cavidad anormal que empeora el pronóstico reproductivo de la paciente desde su primera gestación¹. La consecución de una cavidad uterina lo más amplia posible es la base del tratamiento quirúrgico, cuyo objetivo es garantizar los mejores resultados reproductivos, pues estas mujeres tienen mayor riesgo de aborto y parto pretérmino que la población general. La introducción de la metroplastia histeroscópica ha simplificado el tratamiento del útero septo, consiguiendo en muchos casos una cavidad uterina casi perfecta. Está asociada con un aumento significativo de la tasa de gestaciones a término^{14,15}, quedando más de manifiesto esta mejoría si se compara con mujeres con útero septo no tratado¹⁶⁻¹⁸.

Esta técnica, considerada sencilla y segura, también entraña riesgos aunque sean poco frecuentes. La complicación que más frecuentemente se asocia a la histeroscopia quirúrgica es la perforación uterina, con una incidencia de alrededor del 1%^{4,6}. Con mucha menor frecuencia se han descrito casos de rotura uterina en gestantes con antecedente de me-

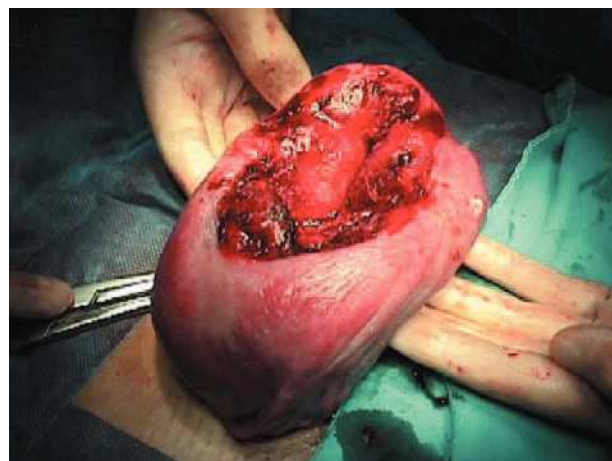


Figura 3. Rotura uterina fúndica.

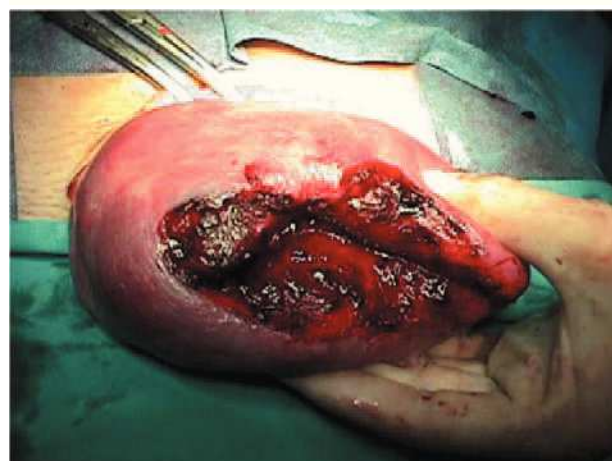


Figura 4. Rotura uterina fúndica.

troplastia histeroscópica; algunos casos con perforación uterina durante ésta⁷⁻¹¹ y otros con intervenciones sin complicaciones^{3,12,13}.

Se han argumentado varias teorías para explicar cuáles pueden ser los mecanismos que desencadenen la rotura uterina: sobre-resección del tabique y debilitamiento secundario de la pared miometrial; daño térmico del miometrio con el resectoscopio de asa²; perforación uterina, que representa un traumatismo más severo y directo. Algunos autores proponen utilizar guía ecográfica durante la histeroscopia quirúrgica para disminuir el riesgo de perforación uterina^{19,20}.

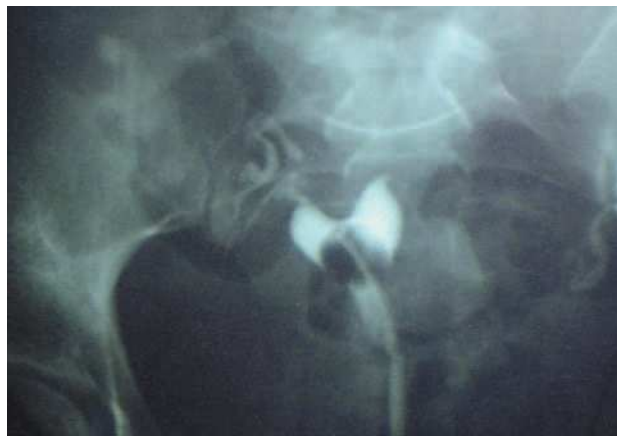

Figura 5. Imagen postresección de tabique.

En el caso que describimos, se utilizó resectoscopio de asa sin control ecográfico. No nos consta que hubiera una sobrerresección del tabique (fig. 5); por tanto, podemos atribuir la rotura uterina a la existencia de la perforación previa. La rotura abarcó el sitio de la perforación, punto de debilitamiento de la pared uterina que asociado a la distensión propia de una gestación a término y a la dinámica uterina, produjo suficiente estrés sobre el miometrio como para precipitar la rotura.

La rotura uterina tiene varias formas de presentación clínica: cuadro de shock hipovolémico, dolor abdominal con relación al sitio de rotura, alteraciones en la FCF debido a interrupción del aporte sanguíneo al feto³. En el caso que describimos, la zona de rotura no afectó a grandes vasos, por ello no se produjeron alteraciones en las constantes vitales y sí dolor abdominal selectivo. Tras varias horas de clínica dolorosa se interrumpió la señal de la FCF que hasta ese momento había sido normal y que coincidió con la extensión de la rotura uterina y extrusión de placenta y feto a su través, produciéndose la muerte fetal por el desprendimiento placentario.

No existe un método efectivo para predecir el riesgo de rotura uterina. Tener una histerosalpingografía o histeroscopia de control poscirugía normales²¹ no elimina el riesgo de rotura durante una gestación posterior.

Teóricamente, las pacientes sometidas a septoplastia histeroscópica, al no sufrir daño de la pared endometrial, no requieren cesárea electiva en gestaciones posteriores¹⁰. Como hemos visto, la rotura uterina durante la gestación puede ser catastrófica, asociándose a una alta morbilidad materno-fetal, si no se diagnostica y maneja tempranamente. Además, resulta un condicionante muy importante para el futuro reproductivo de la paciente. Por lo tanto, planteamos realizar cesárea electiva en aquellas pacientes con antecedente de histeroscopia quirúrgica asociada a cualquier complicación que pueda aumentar el riesgo de rotura uterina en una gestación posterior.

La ausencia de estudios prospectivos aleatorizados, que incluyan grupos control de pacientes con útero septo sintomático no tratado, representa una limitación seria en la evaluación de los resultados de la metroplastia histeroscópica. Hasta ahora, la evaluación de los resultados de los úteros septos corregidos mediante histeroscopia ha podido hacerse basándonos en estudios retrospectivos, examinando los resultados reproductivos de las mismas pacientes pre y poscirugía. Las pacientes deben conocer todos los detalles y posibles complicaciones asociadas al procedimiento quirúrgico que se les propone y deberán someterse a una vigilancia especial durante la gestación por doble motivo: se trata de gestaciones muy deseadas, conseguidas con técnicas artificiales de reproducción, y de pacientes con antecedente de cirugía uterina. Durante el control prenatal, el especialista ha de preocuparse de documentar bien el caso y estar atento a la sintomatología de la paciente. La posibilidad de rotura uterina ha de tenerse presente, sobre todo durante el tercer trimestre de la gestación y el parto para poder actuar con precocidad.

BIBLIOGRAFÍA

1. Grimbizis GF, Camus M, Tarlatzis BC, Bontis JN, Devroey P. Clinical implications of uterine malformations and hysteroscopic treatment results. *Hum Reprod Update*. 2001;7:161-74.
2. Hickok LR. Hysteroscopic treatment of the uterine septum: a clinician's experience. *Am J Obstet Gynecol*. 2000;182:1414-20.
3. Kerimis P, Zolti M, Sinwany G, Mashiach S, Carp H. Uterine rupture after hysteroscopic resection of uterine septum. *Fertil Steril*. 2002;77:618-20.
4. Propst AM, Liberman RF, Harlow BL, Ginsburg ES. Complications of hysteroscopic surgery: predicting patients at risk. *Obstet Gynecol*. 2000;96:517-20.
5. Valle RF. Hysteroscopic treatment of partial and complete uterine septum. *Int J Fertil*. 1996;41:310-5.
6. Bradley LD. Complications in hysteroscopy: prevention, treatment and legal risk. *Curr Opin Obstet Gynecol*. 2002;14:409-15.
7. Yaron Y, Shenhav M, Jaffa AJ, Lessing JB, Peyser MR. Uterine rupture at 33 weeks' gestation subsequent to hysteroscopic uterine perforation. *Am J Obstet Gynecol*. 1994;170:786-7.
8. Creinin M, Chen M. Uterine defect in a twin pregnancy with a history of hysteroscopic fundal perforation. *Obstet Gynecol*. 1992;79:879-80.
9. Howe RS. Third trimester uterine rupture following hysteroscopic uterine perforation. *Obstet Gynecol*. 1993;81:827-9.
10. Halvorson LM, Aserkoff RD, Oskowitz SP. Spontaneous uterine rupture after hysteroscopic metroplasty with uterine perforation. A case report. *J Reprod Med*. 1993;38:236-8.
11. Gabriele A, Zanetta G, Pasta F, Colombo M. Uterine rupture after hysteroscopic metroplasty and labor induction. A case report. *J Reprod Med*. 1999;44:642-4.
12. Lobaugh ML, Bammel BM, Duke D, Webster BW. Uterine rupture during pregnancy in a patient with a history of hysteroscopic metroplasty. *Obstet Gynecol*. 1994;83:838-40.
13. Angell NF, Tan Domingo J, Siddiqi N. Uterine rupture at term after uncomplicated hysteroscopic metroplasty. *Obstet Gynecol*. 2002;100:1098-9.
14. Grimbizis G, Camus M, Clasen K. Hysteroscopic septum resection in patients with recurrent abortions and infertility. *Hum Reprod*. 1998;13:1188-93.
15. Goldenberg M, Sivian E, Sharabi CT, Mashiach S, Lipitz S, Seidman DS. Reproductive outcome following hysteroscopic management of intrauterine septum and adhesions. *Hum Reprod*. 1995;10:2663-5.
16. Choe KJ, Baggish SM. Hysteroscopic treatment of septate uterus with neodymium-YAG laser. *Fertil Steril*. 1992;57:81-4.
17. Fedele L, Arcaini L, Parazzini F. Reproductive prognosis after hysteroscopic metroplasty in 102 women: life-table analysis. *Fertil Steril*. 1993;59:768-72.
18. Horner HA, Li TC, Cooke ID. The septate uterus: a review of management and reproductive outcome. *Fertil Steril*. 2000;73:1-14.
19. Dabirashrafi H, Mohamed K, Moghadami-Tabriz N. Three contrasts method hysteroscopy: the use of real time ultrasonography for monitoring intrauterine operations. *Fertil Steril*. 1992;57:450-2.
20. Letterie GS, Kramer DJ. Intraoperative ultrasound guidance for intrauterine endoscopic surgery. *Fertil Steril*. 1994;62:654-6.
21. Gürkan T, Yarali H, Urman B, Dagli V, Dogan L. Uterine rupture following hysteroscopic lysis of synechiae due to tuberculosis and uterine perforation. *Hum Reprod*. 1996;11:291-3.