

*Imágenes en Urología***Quiste parauretral de Skene**

Saturnino Luján Marco, Gonzalo García Fadrique, Gonzalo Morales Solchaga, Carlos Di Capua Sacoto, Manuel Alonso Gorrea, Juan F. Jiménez Cruz

Servicio de Urología. Hospital Universitario La Fe. Valencia. España.

Mujer de 31 años, que acudió a consulta por tumoración vaginal de un año de evolución. En la exploración vaginal se observó dicha tumoración en la cara anterior vaginal que no prolapsaba con las maniobras de Valsalva (Fig. 1). Tras cateterismo uretral se observa su origen parauretral (Fig. 2).

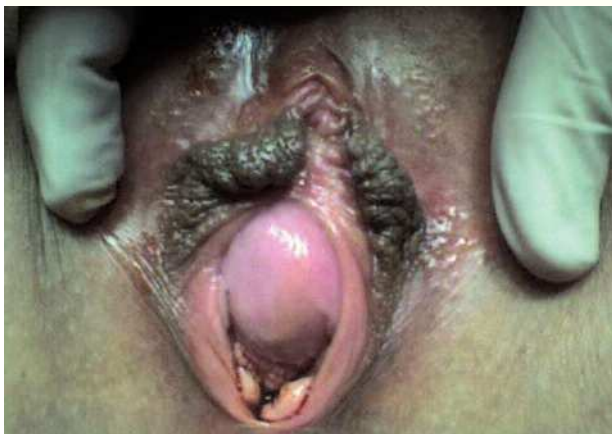

FIGURA 1

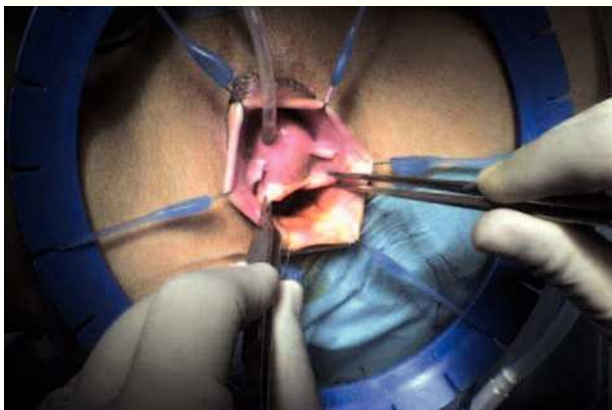

FIGURA 2

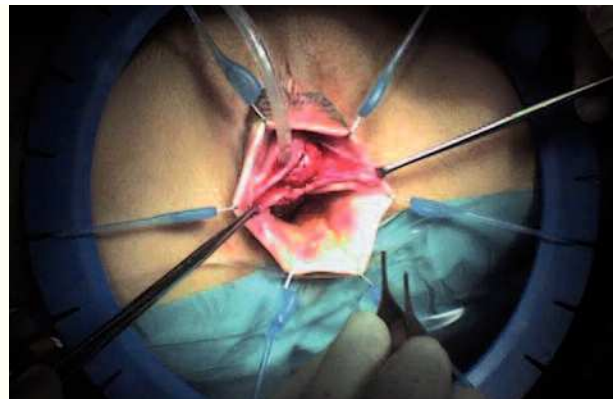


FIGURA 3

La tumoración tenía consistencia blanda y al comprimirla no había salida de contenido desde su interior a la uretra. La exploraciones complementarias (Ecografía vesical, uretrocistoscopia y urinocultivo) no mostraron hallazgos patológicos. Se diagnosticó de quiste parauretral, y se realizó quistectomía simple (Fig. 3). El examen anatomopatológico demostró una pared fibroleiomuscular tapizada en su cara interna por epitelio transicional con áreas de metaplasia escamosa (compatible morfológicamente con quiste parauretral).

Correspondencia autor: Dr. Saturnino Luján Marco
Servicio de Urología
Hospital Universitario La Fe
Avda. Campanar, 21 - 46009 Valencia
Tel.: 963 862 700
E-mail autor: slujanma@comv.es
Información artículo: Imágenes en Urología
Trabajo recibido: octubre 2008
Trabajo aceptado: noviembre 2008