

Recidiva papilar de tumor vesical en uretra peneana

Leivar Tamayo A, Herrero Polo E, Caballero Romeu JP, Megías Garrigós J, Pelluch Auladell A, Lobato Encinas JJ.

Servicio de Urología . Hospital General Universitario de Alicante. Alicante.

Actas Urol Esp. 2007;31(7):801

Varón de 77 años con antecedentes de RTU de tumor vesical en 2002 y 2003 con resultado anatomopatológico de pT1-G1, que presenta recidiva en el momento actual.

En la uretrocistoscopia/RTUv se objetiva implante tumoral a nivel de uretra peneana posterior, antes de llegar a uretra bulbar (Fig. 1).

Realizamos RTU de implante tumoral mandando analizar la muestra en Anatomía Patológica dando el examen microscópico un tumor Papilar superficial pTaG1.

Correspondencia autor: Dr. A. Leivar Tamayo
Servicio de Urología. Hospital General Universitario de Alicante.
Av. Costa Blanca, 112 piso 10 izq. Torre 1 - 03540 Alicante.
E-mail autor: Leivar_así@gva.es
Información artículo: Imágenes en Urología
Trabajo recibido: junio 2006
Trabajo aceptado: julio 2006

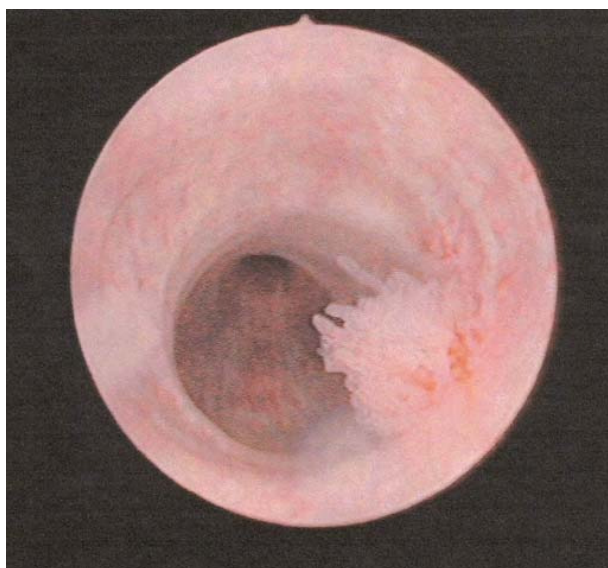


FIGURA 1