

Perforación divertículo vesical por apéndice epiploico

Díez-Caballero Alonso F, Benejam Gual J.

Servicio de Urología. Fundación Hospital de Manacor. Palma de Mallorca

Actas Urol Esp. 2007;31(4):429

Paciente de 63 años con antecedentes personales de EPOC y funduplicatura laparoscópica tipo NISSEN por hernia diafragmática paraesofágica encarcerada.

Diagnosticado de gran divertículo vesical y litiasis ureteral de gran tamaño. Previa intervención programada, presenta ingreso urgente por hematuria macroscópica anemizante que obliga a revisión endoscópica urgente hallando gran divertículo vesical perforado y por apéndice epiploico sigmoideo. Se realiza laparatomía media (Fig. 1) con exéresis de divertículo vesical y apéndice epiploico así como ureterolitotomía izquierda.

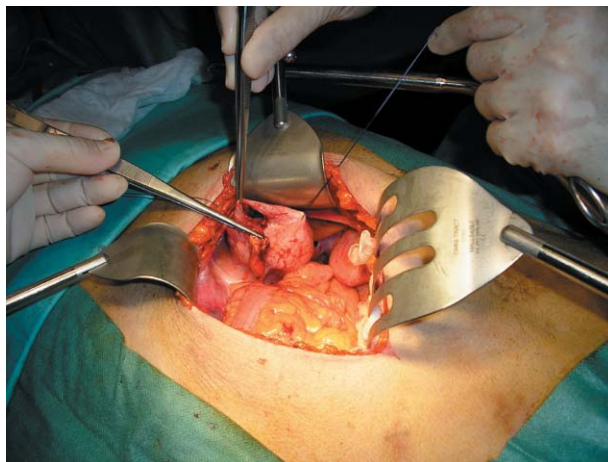


FIGURA 1

Correspondencia autor: Dr. F. Díez Caballero Alonso
Servicio de Urología. Fundación Hospital de Manacor. C/ta.
Manacor-Alcudia, s/n. 07500 Manacor. Palma de Mallorca
Tel.: 971 847 000
E-mail autor: fdcaballero@yahoo.com
Información artículo: Imágenes en Urología
Trabajo recibido: marzo 2006
Trabajo aceptado: abril 2006