

Litiasis en ureteroceles

Álvarez Múgica M*, Jalón Monzón A*, González Álvarez RC*, Bulnes Vázquez V**,
Escaf Barmadahn S*, Regadera Sejas FJ*.

*Servicio de Urología I. **Servicio de Radiodiagnóstico I. Hospital Universitario Central de Asturias. Oviedo.

Actas Urol Esp. 2006;30(8):844

Mujer de 74 años, sin antecedentes urológicos previos, ingresada de urgencia por cuadro de cólico renoureteral izquierdo complicado, por lo que se realizó un Scanner de urgencia (Fig. 1) que evidenció un gran cálculo en uréter distal izquierdo, procediéndose a colocación de nefrostomía izquierda. Tras superar la fase aguda, se le realizó una pielografía descendente a través del catéter de nefrostomía, observándose un cálculo de 2,2 cm en el interior de un ureteroceles izquierdo (Fig. 2).

Para la resolución del cuadro se procedió a la extracción de la litiasis mediante cirugía endoscópica (Figs. 3 y 4).

Dr. M. Álvarez Múgica
Servicio de Urología I
Hospital Universitario Central de Asturias
Celestino Villamil s/n - 33006-Oviedo (Asturias)
Email: malvarez79@mixmail.com

(Trabajo recibido el 31 de agosto 2005)

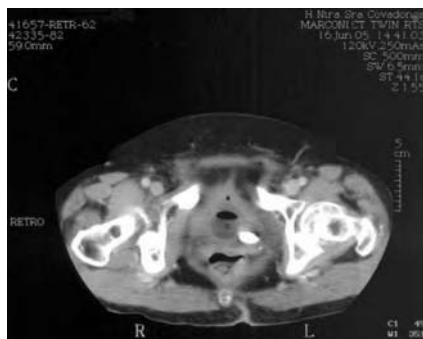


FIGURA 1. Tomografía computarizada: imagen cálcica en unión uréter-vesical izquierda.

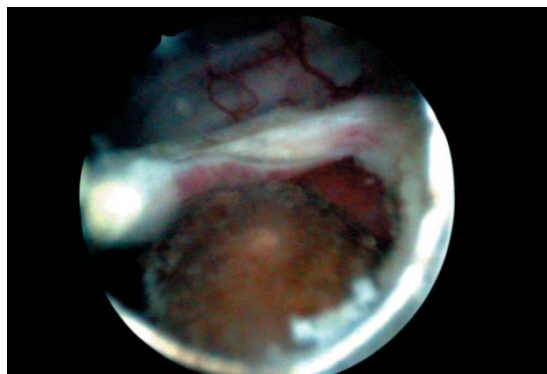


FIGURA 3. Excisión endoscópica sobre ureterocel y extracción de litiasis de su interior.

FIGURA 2. UIV: imagen en "cabeza de cobra" con cálculo en su interior.

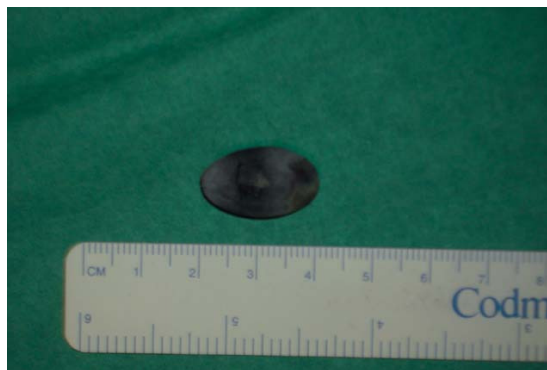


FIGURA 4. Litiasis de 2,2 cm extraída