

## Incarceración peneana por anillo metálico

Buisan Rueda O, Vignes Juliá F, Serrallach Milá N.

*Servicio de Urología. Hospital Universitario de Bellvitge. Barcelona.*

*Actas Urol Esp. 2006; 30 (6): 644*

La incarceration por anillo metálico es de rara aparición en la urgencia urológica aunque debido a la posibilidad de lesiones asociadas se ha dejado a su libre evolución, la liberación del pene del objeto que lo incarcera debe ser urgente.

### CASO CLÍNICO

Paciente de 82 años de edad con antecedentes de cirugía urgente por ruptura de aneurisma de aorta abdominal, requiriendo by-pass aorto bifemoral y colostomía por colitis isquémica segmentaria.

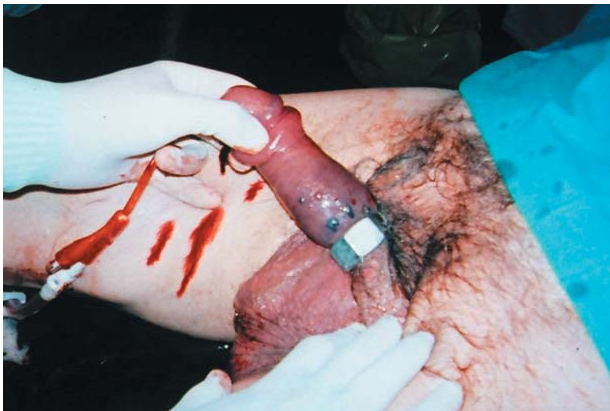Acude al servicio de urgencias de nuestro hospital por incarceration peneana por anillo metálico de 6 horas de evolución.

Se practicó liberación del mismo mediante corte con cizalla sin hallar lesiones asociadas.


---

Dr. O. Buisan Rueda  
Joaquín Mir 80-82, 2º 4ª  
08100 Mollet del Vallés (Barcelona)  
E-mail: oscar2903@mixmail.com

(Trabajo recibido el 31 de agosto 2005)



**FIGURA 1**



**FIGURA 2**