

## Historia natural de tumor de urotelio superior

R. González Resina, J. Rodríguez Corchero, P. Campoy Martínez

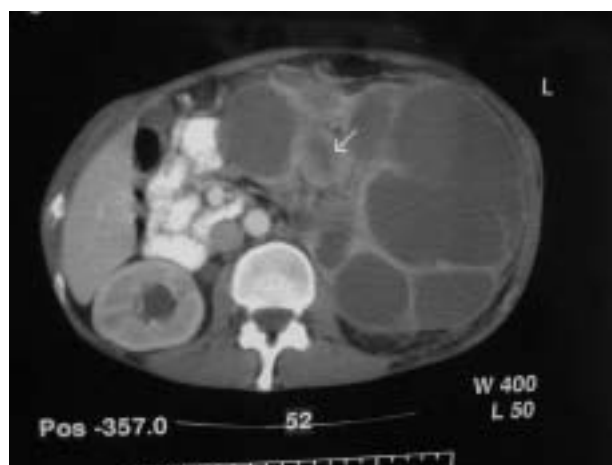
*Servicio de Urología. Hospital Universitario Virgen del Rocío. Sevilla.*

Actas Urol Esp 2005; 29 (8): 804

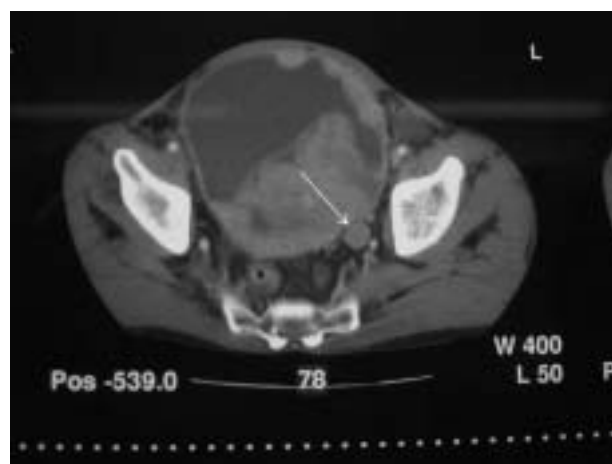
**V**arón, 48 años, hematuria de 4 años sin consulta. TAC: hidronefrosis gigante con tumor de pelvis (flecha pequeña), (Fig. 1). Uréter terminal con tumor (flecha grande), (Fig. 2), hemitrigono derecho infiltrado, cúpula con implantes en zona de contacto. T1 G2 N 0 M0.

---

Dra. R. González Resina  
C\ Cardenal Ilundain 24, esc. 4, 2º C.  
41013 Sevilla



**FIGURA 1**



**FIGURA 2**