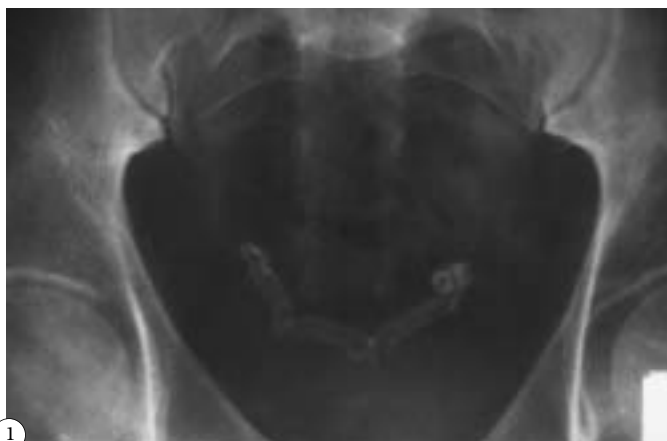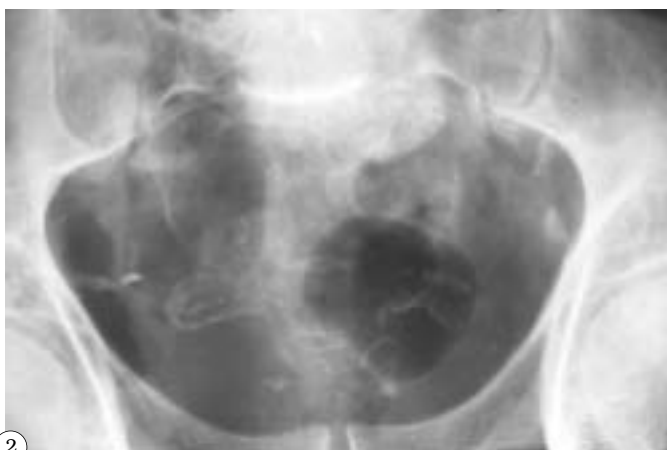


## IMÁGENES EN UROLOGÍA



1



2

### **DOS CASOS DE CALCIFICACIONES DEFERENCIALES Y DE VESÍCULAS SEMINALES**

*Se presenta un caso de calcificaciones de ambos deferentes en su porción yuxta ampular (Fig. 1) y, otro, al que, además, se añade la calcificación parcial de las ampollas vesiculares (Fig. 2). Sólo ocho casos han sido descritos en la literatura hasta el 2000 y se ha relacionado con afecciones sistémicas: diabetes (2), uremia con hiperparatiroidismo o tuberculosis y locales: gonorrea, prostatitis, fibrosis o cálculos intraluminales y cáncer de próstata; también en otra ocasión se ha considerado “idiopáticas”. En los casos que se presentan sólo el antecedente diabético fue constatado en uno de ellos y ningún signo específico fue detectado en ninguno de los dos, que eran pacientes con clínica de prostatismo inespecífico y que estaban siendo controlados periódicamente.*

J.J. Ballesteros Sampol, C. Ballesteros Monzó.

Servicio de Urología. Hospital Ntra. Sra. de la Esperanza. Barcelona.