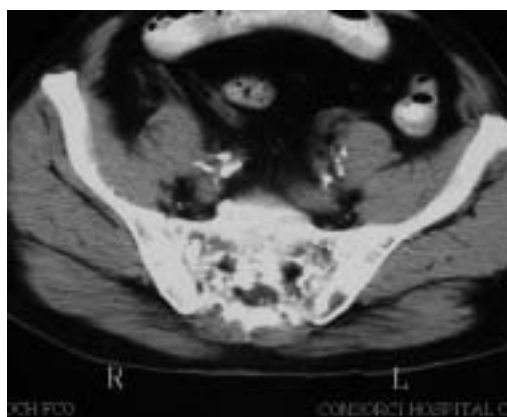
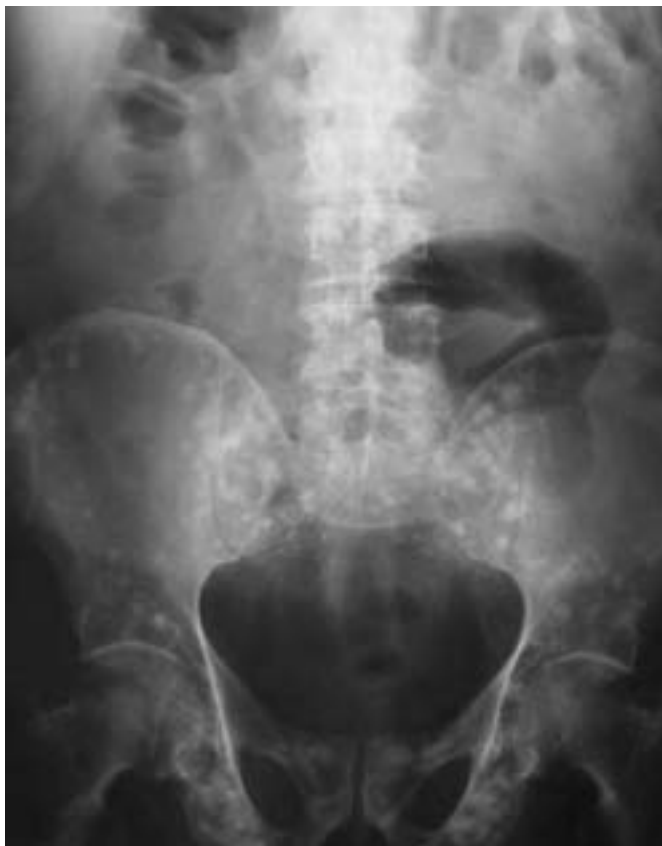

IMÁGENES EN UROLOGÍA



OSTEPOIKILOLOSIS (Osteopatía condensans disseminata)

Paciente varón de 65 años, con PSA y tacto rectal dentro de la normalidad, estudiado en nuestro Servicio por hematuria relacionada con tratamiento anticoagulante por arritmia cardíaca.

La osteopoikilosis es una displasia ósea esclerosante, autosómica dominante, de predominio masculino y con una prevalencia de menos de 0,1 caso por millón de habitantes. Es asintomática clínicamente y se presenta a los Rx como múltiples áreas de esclerosis lenticular que afectan en forma simétrica los huesos, respetando cráneo, costillas y vértebras. A nivel histológico son condensaciones focales de hueso compacto laminar dentro de la esponjosa. Debe ser distinguido fundamentalmente de la Enfermedad de Paget y de metástasis osteoblásticas como las producidas por el carcinoma de próstata.

S. Arbeláez Arango, S. Pastor López, J. Muñoz Seguí, F. Aguiló, X. Elías, O. Buisan Rueda, N. Serrallach Milá.
Servicio de Urología. Hospital Universitario de Bellvitge. Barcelona.