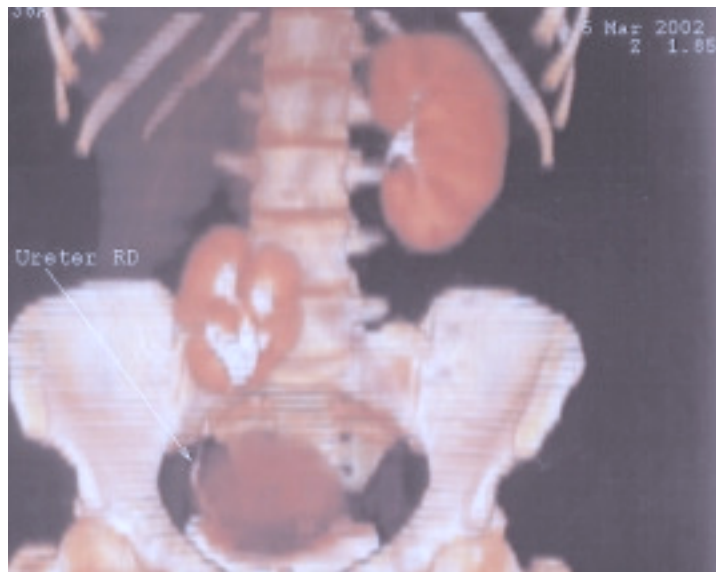
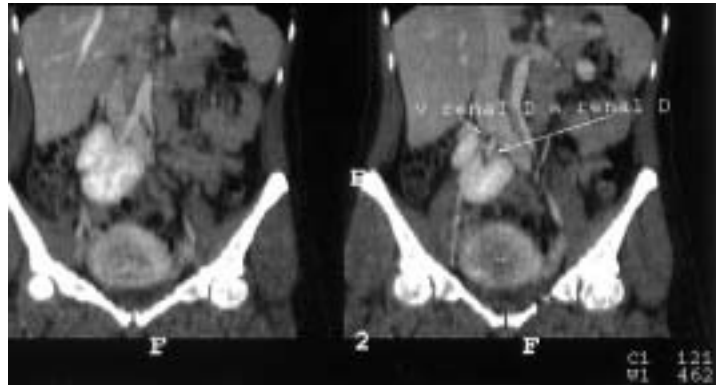
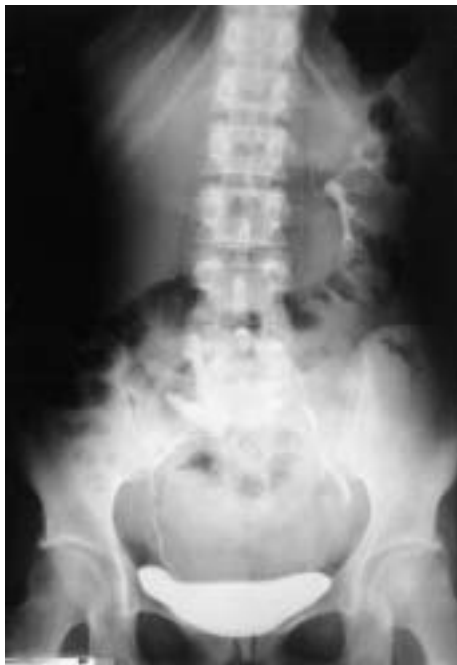

IMÁGENES EN UROLOGÍA



ECTOPIA RENAL DERECHA

Las imágenes corresponden a una paciente de 37 años de edad, que fue atendida por dolor en fosa iliaca derecha.

Tiene antecedentes de cólicos nefríticos derechos desde hace 16 años. Fue en esta fecha cuando se diagnosticó la ectopia renal derecha, durante el estudio de un dolor abdominal.

En estas imágenes (U.I.V., TAC y reconstrucción multiplanar), observamos un riñón derecho ectópico, localizado en fosa iliaca derecha, con rotación anterior y sin evidencia de dilatación urétero-pielo-calicial.

B. Rodríguez Iglesias, J. Benavente, A.E. Alonso Rodrigo, F. Domínguez Freire,

A. Núñez López, J.M. Barros Rodríguez, M. Otero*, A. Ojea Calvo.

Servicio de Urología. *Servicio de Radiología. Complejo Hospitalario Xeral-Cies. Vigo (Pontevedra).