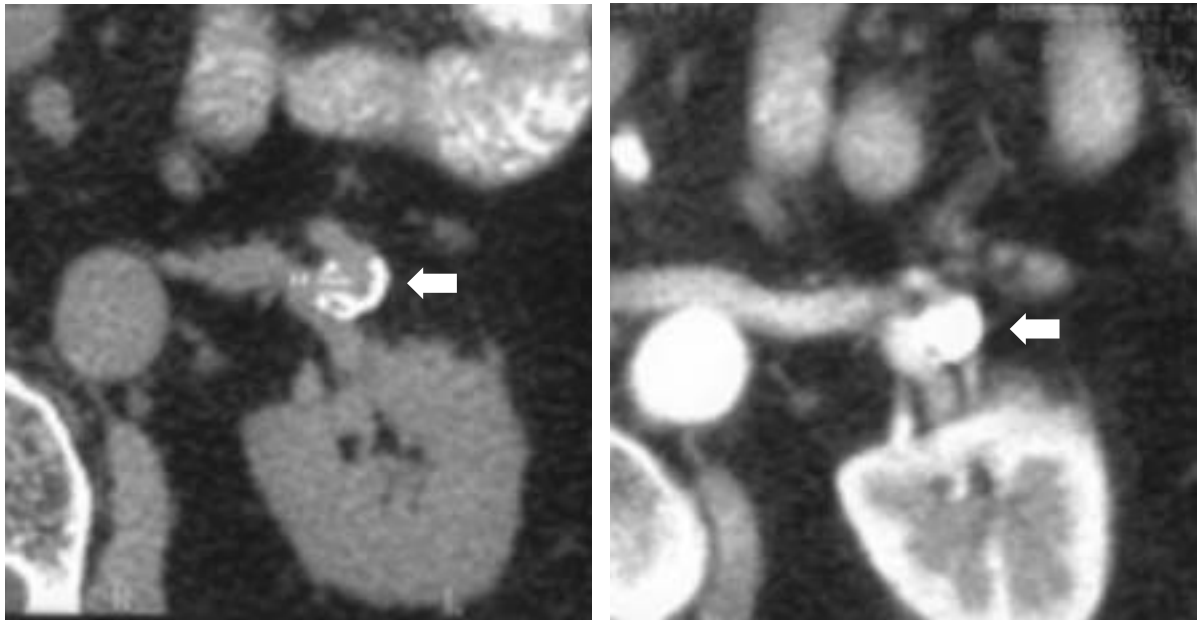


IMÁGENES EN UROLOGÍA



ANEURISMA CALCIFICADO DE LA ARTERIA RENAL. HALLAZGO INCIDENTAL

Varón de 76 años de edad. No antecedentes de interés, no HTA.

Estudiado y controlado por síndrome prostático y en tratamiento con anfabloqueantes, con un tacto rectal grado II y PSA de 2.89.

Ante recrudecimiento de su sintomatología prostática y hallazgo de una litiasis vesical de 2,5 cm en la radiografía, se completa el estudio preoperatorio con flujometría y ECO.

En el estudio ecográfico se descubre una lesión calcificada en riñón izquierdo planteando la duda de una litiasis renal o bien un quiste calcificado.

Se realiza un estudio con TAC, descubriéndose una lesión calcificada de casi 15 mm de tamaño, dependiente de la arteria renal izquierda, diagnosticándose de aneurisma de la arteria renal.

Dada la ausencia de clínica y de repercusión, se plantea tratamiento conservador sobre el aneurisma llevándose a cabo una adenomectomía con cistolitotomía.

D. Pascual Regueiro, A. García de Jalón Martínez, C. Sancho Serrano, E. Mallén Mateo, L.A. Rioja Sanz
Servicio de Urología. Hospital Universitario Miguel Servet. Zaragoza.