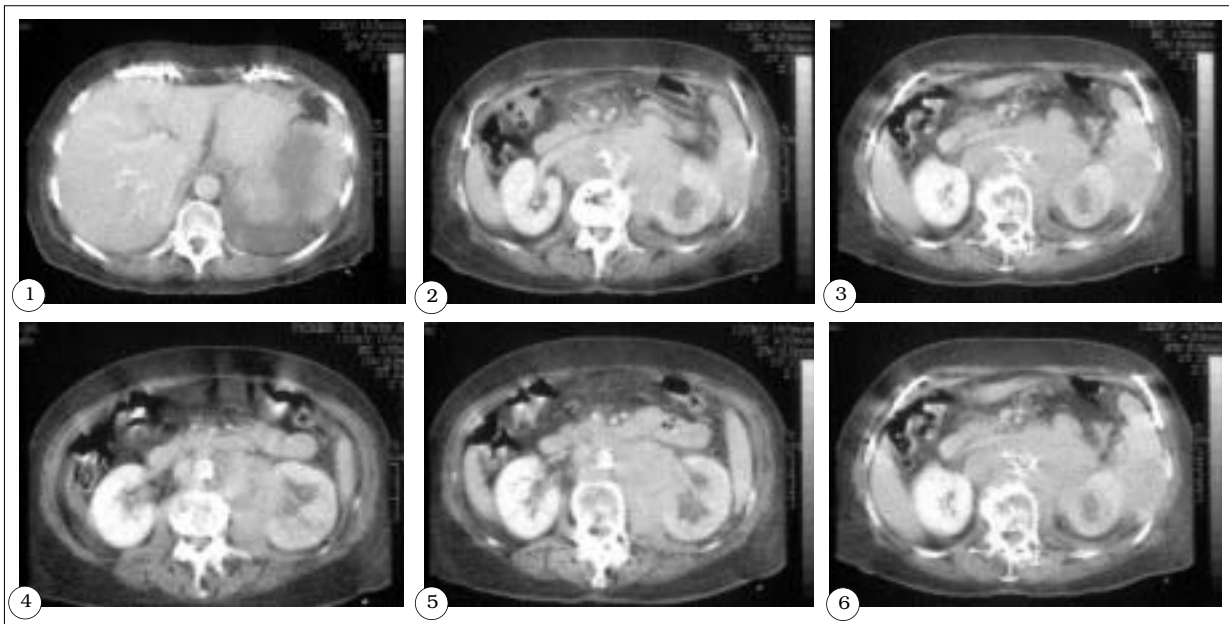


IMÁGENES EN UROLOGÍA



LINFOMA NO HODGKIN RETROPERITONEAL CON COMPROMISO RENAL. A PROPÓSITO DE UN CASO

Paciente de 54 años de edad en estudio por el Servicio de Hematología, por enfermedad linfoproliferativa.

Se nos solicita colaboración ante hallazgo en TAC de masa retroperitoneal de grandes dimensiones que engloba y compromete la función del riñón izquierdo.

Se realiza exploración quirúrgica con nefrectomía izquierda y exéresis de la mayor parte posible de la masa.

La Anatomía Patológica resultante es un LNH difuso de célula grande B, siendo un estadio III A (el paciente presenta además adenopatías mediastínicas, y no presenta fiebre, sudoración ni pérdida de peso).

El paciente se encuentra bajo control y tratamiento por parte del Servicio de Hematología, con Quimioterapia sistémica tipo CHOP (ciclofosfamida, adriamicina, vincristina y prednisona). La duración del tratamiento es de seis ciclos, instaurándose cada ciclo un día cada tres semanas.

Iconografía: Figuras 1, 2, 3, 4 y 5. Gran masa linfoproliferativa (LNH), que engloba y comprometa la función del riñón.

M.A. García García, M.A. Trívez Boned, D. Pascual Regueiro,
C. Sancho Serrano, A. Borque Fernando, L.A. Rioja Sanz
Servicio de Urología. Hospital Universitario Miguel Servet. Zaragoza.