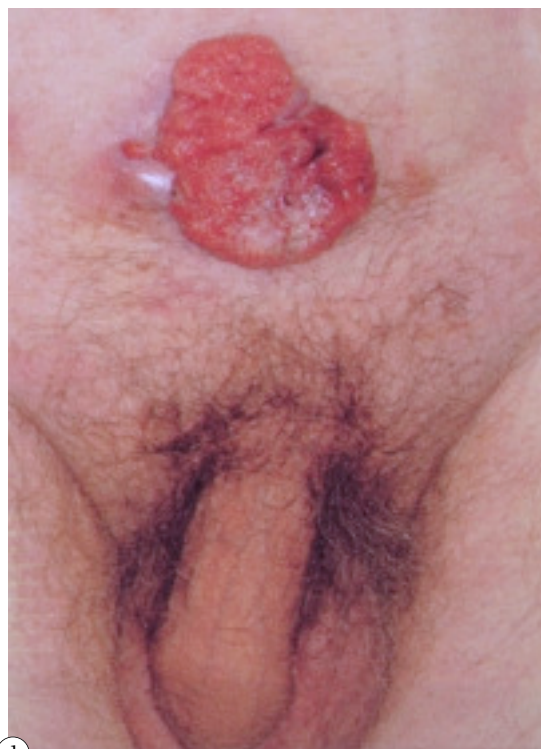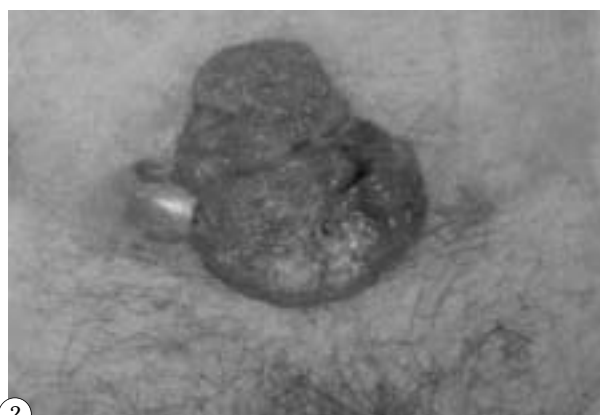


## IMÁGENES EN UROLOGÍA



1



2

### **EXTERIORIZACIÓN ABDOMINAL DE CARCINOMA ESCAMOSO DE VEJIGA**

**Varón de 79 años, que acudió a urgencias en retención aguda de orina. Se colocó cistostomía por imposibilidad de sondaje uretral. No se pudo realizar control evolutivo por falta de colaboración del paciente. Seis meses más tarde acudió de nuevo a urgencias por pérdida de la sonda suprapúbica. Durante la maniobra de recolocación de la misma se objetivó una tumoración exofítica en hipogastrio (Fig. 1), por lo que se procedió a dilatación uretral con bujías progresivas hasta conseguir colocar sonda uretral nº 12 Ch.**

**Se solicitaron distintas exploraciones para filiar la tumoración cutánea: Biopsia, TAC, citologías, ecografías.**

**La biopsia de la tumoración informó de carcinoma escamoso bien diferenciado y en la TAC (Fig. 2) se evidenció una tumoración que ocupaba suelo, cara lateral izquierda, cara anterior y se continuaba con el trayecto suprapúbico.**

**El paciente no acudió más a la consulta por lo que no disponemos de más datos clínicos.**

N. Alonso Gracia, G. Conde Santos, E. De León Morales, A. Gelabert-Mas  
Servicio y Cátedra de Urología. Hospital del Mar. UAB. Barcelona.