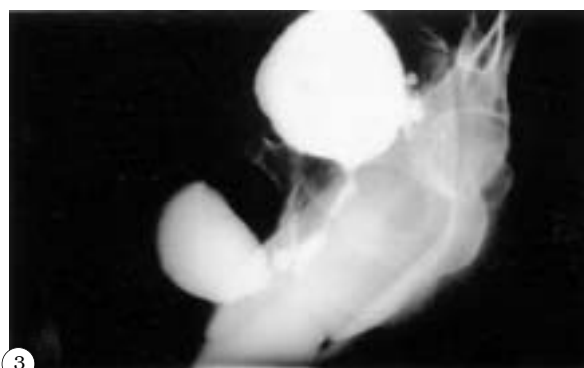
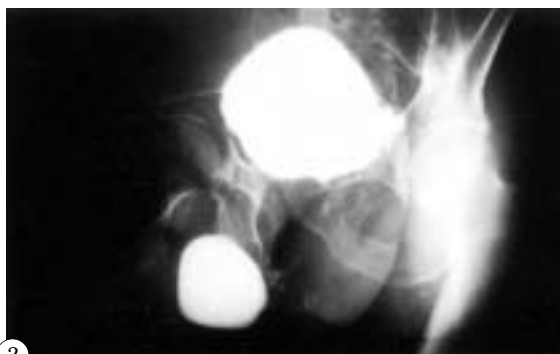
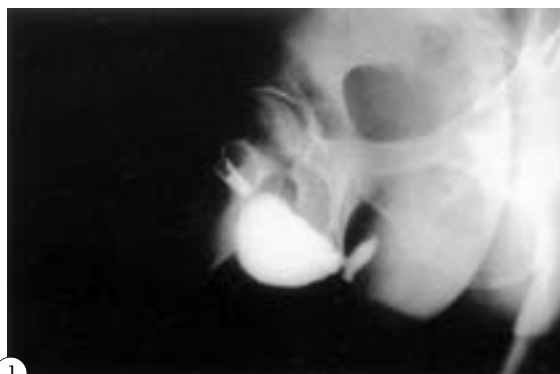

## IMÁGENES EN UROLOGÍA



### **DILATACIÓN SACULAR EN URETRA PENO-ESCROTAL Y ESTENOSIS ARROSARIADA DE URETRA BULBOMEMBRANOSA EN RELACIÓN CON URETROPLASTIA COMPLICADA POR FÍSTULA Y ABSCESO**

*Paciente tratado hace 20 años por estenosis de uretra bulbar mediante uretroplastia en dos tiempos tras resección de 5 cm de uretra e imposibilidad de anastomosis término-terminal, con postoperatorio inmediato tedioso, precisando reintervenciones hasta en 7 ocasiones por fistulizaciones y abscesos periuretrales, que acude a este Servicio por micción prolongada con salida de chorro muy fino o a gotas y ocasionales infecciones urinarias manifestadas por emisión de orinas malolientes.*

*Exploración física: Meato fino. Induración en trayecto de uretra peno-escrotal. Ausencia de signos flemonosos o fistulas.*

*Uretrocistografía retrógrada: Estenosis de uretra distal a 4 cm de meato. Dilatación sacular de uretra peno-escrotal. No paso de contraste a vejiga (Fig. 1).*

*Cistourethrografía miccional por talla suprapúbica: Estenosis arrosariada de uretra bulbo-membranosa (Figs. 2 y 3).*

*El paciente desestima nuevos intentos de cirugía reconstructiva y opta por una puesta a plano de la dilatación sacular y uretrotomía perineal, encontrándose clínicamente bien con micciones satisfactorias.*

J.A. Cuesta Alcalá, L. Ripa Saldías, A. Solchaga Martínez, I. Pascual Piédrola, J.L. Arrondo Arrondo, J. Aldave Villanueva, V. Grasa Lanau, M. Ponz González, A. Ipiens Aznar.  
Servicio de Urología. Hospital de Navarra. Pamplona. Navarra.