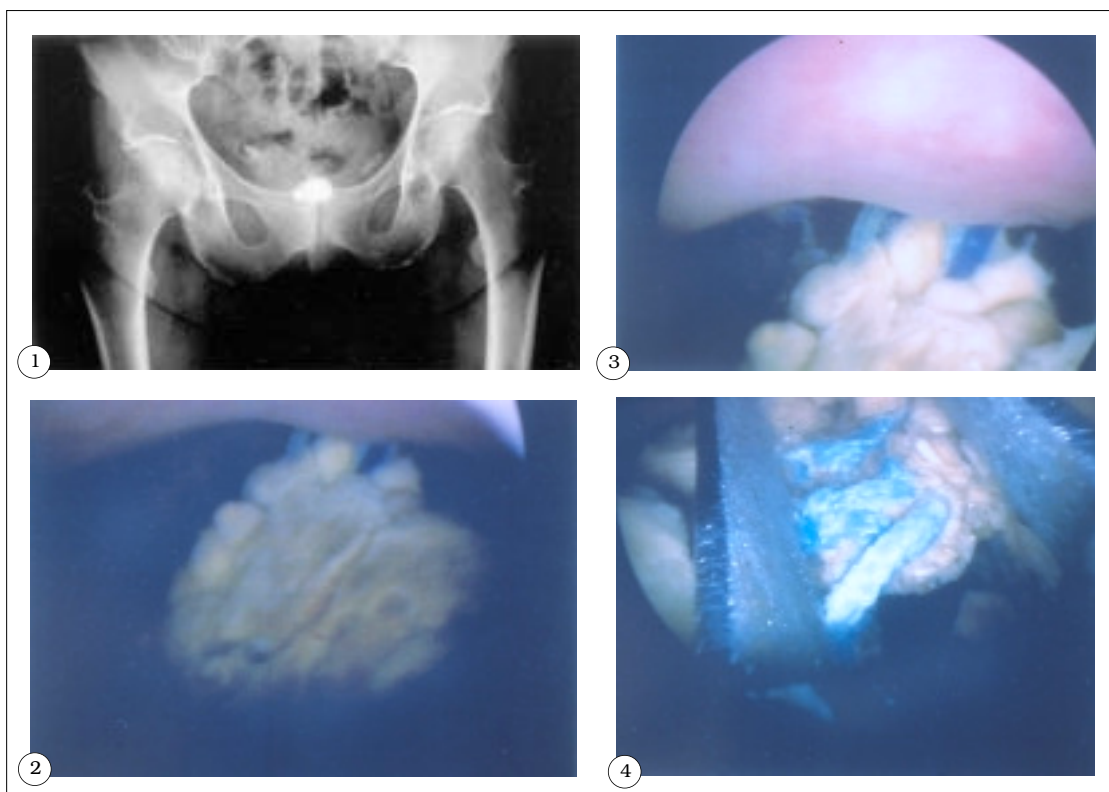


IMÁGENES EN UROLOGÍA



LITIASIS VESICAL SOBRE CUERPO EXTRAÑO TRAS CIRUGÍAS DE INCONTINENCIA

Mujer de 67 años, que consulta por un síndrome de frecuencia-urgencia miccional. Entre sus antecedentes destacan dos intervenciones por incontinencia urinaria: colposuspensión de Pereyra-Stamey (con puntos de nailon sobre placas de silicona) y posterior cervicourethropexia de Marshall-Marchetti-Krantz (con 2 puntos de Prolene y 1 de Mersilene en el lado izquierdo, y 3 puntos de Mersilene en el derecho) por fracaso de la primera técnica. Continente en la actualidad.

En la radiografía comparativa de caderas (Fig. 1) se objetiva una imagen radioopaca sobre la sínfisis pubiana sugestiva de litiasis vesical; se aprecian también, a nivel pelviano, las dos placas de silicona de la colposuspensión. La cistoscopia (Figs. 2 y 3) pone de manifiesto dos hilos de sutura (Prolene y Mersilene), que se introducen en la vejiga a nivel de la cara anterior-cara lateral izquierda, y a los que se encuentra adherida una litiasis.

Se decide intervención quirúrgica endoscópica, realizándose fragmentación mecánica de la litiasis (Fig. 4) y sección de los hilos de sutura. La paciente se encuentra asintomática urológica y con control cistoscópico rigurosamente normal.

A. De Pablo Cárdenas, M.A. Pinós Paul, J.I. Jiménez Aristu, J.M. Jiménez Calvo, F. Lozano Uruñuela, M^aC. Zubietta Irañeta*, J.I. Villanueva Pérez.
Servicio de Urología. *DUE Quirófano de Urología. Hospital Virgen del Camino. Pamplona. Navarra.