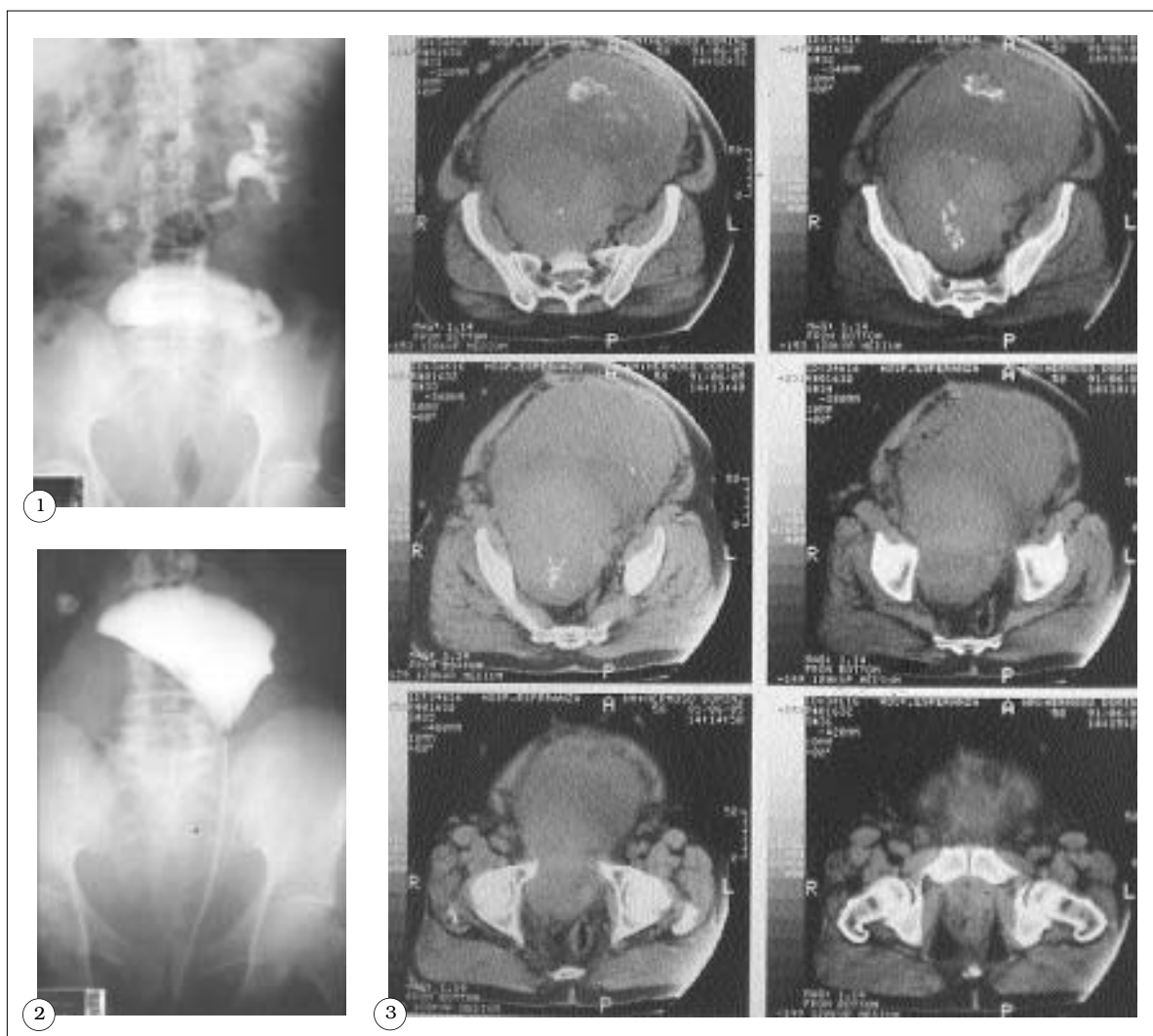


## IMÁGENES EN UROLOGÍA



### RABDOMIOSARCOMA DE PRÓSTATA

**Paciente de 59 años que, en 1979, consulta por “masa hipogástrica”. La UIV demuestra una vejiga rechazada hasta nivel mesogástrico y ectasia renal D. (Fig. 1). La cistografía revela un enorme alargamiento de la uretra posterior (Fig. 2). Se practicó intervención exploradora que evidenció la irresecabilidad del tumor y en la que se practicó biopsia prostática transvesical con el resultado de “rhabdomyosarcoma”. Siguió pauta de QT sistémica (7 ciclos) con ADR + CTX y, posteriormente, Ptorafur + MTX. A los 3 años presentaba el aumento de la masa que demuestra la Fig. 3.**

**Las imágenes y la presencia de un rhabdomyosarcoma en el adulto con estas características son de una gran singularidad.**

J.J. Ballesteros Sampol y A. Vilalta Serra  
Servicio de Urología y Unidad Quirúrgica de Trasplante Renal.  
Hospital de la Esperanza. Barcelona