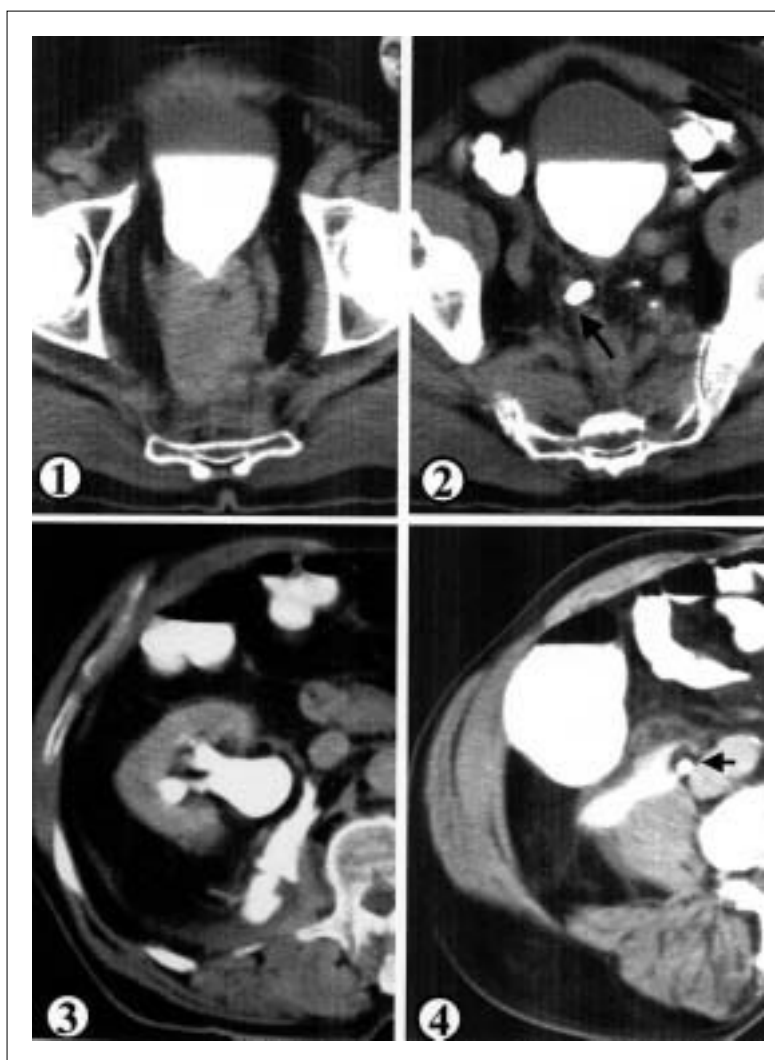


## IMÁGENES EN UROLOGÍA



### URINOMA: COMPLICACIÓN RARA DE UNA RECIDIVA DE ADENOCARCINOMA RECTAL

Los tumores infiltrantes de uréter y vejiga producen con frecuencia uropatía obstructiva, pero la rotura de un fórnix calicial con extravasado perisinusal y periureteral o la formación de urinoma es muy rara, debido al lento proceso de obstrucción, que puede llevar a una pérdida de la función renal sin un aumento significativo de la presión intracavitaria. También se ha visto pocas veces cuando la obstrucción es por tumores de órganos vecinos o por metástasis. Un varón de 78 años que había sido tratado cinco años antes mediante resección abdominoperineal de un adenoma veloso de recto con focos de adenocarcinoma infiltrante (estadio pT2 pNo, A de Dukes), consultó con un cuadro de dolor de flanco derecho y signos de abdomen agudo. La tomografía computarizada mostró recidiva pelviana de tumor con infiltración del trigono (Fig. 1) y del uréter derecho (Fig. 2, flecha), produciendo uropatía obstructiva y extravasado urinario perisinusal (Fig. 3) y periureteral (Fig. 4, la flecha muestra el uréter rodeado de contraste). Fue tratado mediante nefrostomía percutánea, seguida de repermeabilización endoscópica e implantación de un catéter doble J y recibió a continuación quimioterapia sistémica.

L.A. Fariña, J.L. Quintana, F.J. Táboas, E.R. Zungri  
Servicio de Urología y Radiología. Centro Médico Povisa. Vigo (Pontevedra)