

ORIGINAL

Ablación por radiofrecuencia de tumores renales. Aspectos prácticos y resultados

L.J. Zurera^{a,*}, D. López^a, M. Canis^a, J. García-Revillo^a, P. Campos^b,
R. Robles^b y G. Molina^c

^aServicio de Radiología, Hospital Universitario Reina Sofía, Córdoba, España

^bServicio de Urología, Hospital Universitario Reina Sofía, Córdoba, España

^cServicio de Anestesiología, Hospital Universitario Reina Sofía, Córdoba, España

Recibido el 27 de agosto de 2009; aceptado el 18 de enero de 2010

Disponible en Internet el 8 de abril de 2010

PALABRAS CLAVE

Carcinoma;
Células renales;
Riñón;
Neoplasia;
Radiología
intervencionista;
Ablación con catéter;
Terapéutica

Resumen

Objetivos: Presentar nuestra experiencia con la ablación percutánea por radiofrecuencia de tumores renales e incidir en aspectos técnicos e indicaciones y analizar nuestros resultados.

Material y métodos: Se analizó retrospectivamente a 13 pacientes con 20 tumores. Diez pacientes eran monorrenos, 2 habían rechazado la cirugía y uno tenía comorbilidad grave. Todos los procedimientos se realizaron con anestesia general y guiados por tomografía computarizada mediante la utilización del sistema *radiofrequency interstitial tumor ablation*. El seguimiento se realizó con tomografía computarizada sin y con contraste i.v., y se consideró la ausencia de realce como signo de necrosis completa.

Resultados: El tamaño medio de los tumores fue de 2,8 cm. Se consiguió necrosis completa en 17 tumores (85%): en el 100% de los de localización exofítica y parenquimatosa y en el 50% de los de localización mixta, tras un seguimiento medio de 14 meses. En 15 de 16 tumores de 3,5 cm o menos se consiguió ablación completa. De los 10 pacientes monorrenos (4 de ellos con más de un tumor), en 9 la función renal permaneció normal tras el procedimiento, y sólo en uno empeoró por lesión de la vía urinaria que provocó hidronefrosis de curso mortal. En esta misma paciente, al tratar otro tumor por vía transhepática, se produjo un hematoma subcapsular hepático que no requirió transfusión.

Conclusión: La ablación por radiofrecuencia de tumores renales en manos experimentadas y con una selección apropiada de los tumores (tumores $\leq 3,5$ cm y de localización exofítica) puede conseguir excelentes resultados oncológicos con una mínima morbilidad.

© 2009 SERAM. Publicado por Elsevier España, S.L. Todos los derechos reservados.

*Autor para correspondencia.

Correo electrónico: lzurera@hotmail.com (L.J. Zurera).

KEYWORDS

Carcinoma;
Renal cell;
Kidney;
Tumor;
Interventional
radiology;
Catheter ablation;
Therapeutic

Radiofrequency ablation of renal tumors: Practical aspects and results**Abstract**

Objectives: To report our experience in percutaneous radiofrequency ablation of renal tumors, emphasizing technical aspects and indications and analyzing our results.

Material and methods: We retrospectively analyzed 20 tumors in 13 patients (10 with a single kidney, 2 who had refused surgical treatment, and 1 with severe comorbidities). All procedures were carried out using the radiofrequency interstitial tumor ablation (RITA) technique under general anesthesia and CT guidance. All patients underwent follow-up CT examination with and without intravenous contrast administration; the absence of enhancement was considered complete necrosis.

Results: The mean size of the tumors was 2.8 cm. Complete necrosis was achieved in 17 tumors (85%); complete necrosis was achieved in 100% of the exophytic tumors and in 50% of the tumors with mixed growth after 14 months' follow-up. Complete ablation was achieved in 15 of the 16 tumors measuring ≤ 3.5 cm. In 9 of the 10 patients with a single kidney (four of whom had more than one tumor), renal function remained normal after the procedure; the other patient developed hydronephrosis after a urinary tract lesion and died. The patient who died also developed a subcapsular liver lesion that did not require transfusion when another tumor was treated transhepatically.

Conclusion: In experienced hands and with careful selection of patients (exophytic tumors ≤ 3.5 cm), radiofrequency ablation of renal tumors can achieve excellent oncologic results with minimal morbidity and mortality.

© 2009 SERAM. Published by Elsevier España, S.L. All rights reserved.

Introducción

El carcinoma de células renales (CCR) representa el 2–3% de las neoplasias malignas del adulto. En estas 2 últimas décadas se ha observado un incremento importante en el diagnóstico de este tumor debido fundamentalmente a un mayor empleo de técnicas de imagen, de manera que hasta un 60% de CCR se detecta incidentalmente¹.

La nefrectomía radical abierta ha sido tradicionalmente el tratamiento del CCR, aunque se ha observado que la nefrectomía parcial (por vía abierta o laparoscópica) obtiene los mismos resultados oncológicos y de supervivencia².

Debido a la efectividad de estas cirugías conservadoras, recientemente hay un mayor interés en desarrollar otras técnicas menos complejas y agresivas que a su vez preserven el parénquima y la función renal. Las más utilizadas son la ablación por radiofrecuencia (ARF) y la crioablación (CryA). El interés creciente adquirido por estas técnicas se debe a que el CCR se diagnostica cada vez más en pacientes ancianos con comorbilidad, en monorrenos o en pacientes con una predisposición familiar a desarrollar múltiples de estos tumores, como en la enfermedad de Von Hippel-Lindau o en el CCR papilar hereditario.

Desde su introducción en 1997 por Zlotta, la ARF en el tratamiento del CCR es una técnica alternativa a la cirugía que se viene utilizando con mayor frecuencia en pacientes no candidatos a cirugía y con la que se están consiguiendo, en los casos más favorables, índices de necrosis de hasta el 89–100% de los casos^{3–7} y supervivencias medias del 86–100%^{3,8}. Debido a que es una técnica con escasa morbilidad con complicaciones mayores de hasta el 5%^{1,5,8–10}, ya se han realizado estudios¹¹ que obtienen resultados oncológicos similares a la nefrectomía parcial para tumores de pequeño tamaño (estadio T1a).

El objetivo de nuestro trabajo es presentar nuestra experiencia con esta técnica, incidir en aspectos técnicos e indicaciones y analizar nuestros resultados.

Material y métodos

Hemos realizado un estudio retrospectivo transversal de los 13 pacientes a los que se les ha realizado ARF de tumores renales en nuestro hospital desde 2004. Eran 9 varones y 4 mujeres con una edad media de 69 años (35–82) y un total de 20 tumores (una paciente monorrena tuvo 4 tumores, un paciente monorreno tuvo 3 tumores, 2 pacientes monorrenos tuvieron 2 tumores y el resto tuvo un tumor).

Las indicaciones de ARF fueron: A) pacientes monorrenos por nefrectomía tumoral del riñón contralateral por CCR (n=10) con una de estas pacientes diagnosticada de Von Hippel-Lindau; B) rechazo a la cirugía (n=2), y C) importante comorbilidad en una paciente obesa y con insuficiencia hepática.

En 4 pacientes existían metástasis (Mx) a distancia previo al procedimiento (suprarrenales en 2 pacientes, vertebrales en un paciente y cerebral en otro paciente), un paciente presentaba cáncer de vejiga concomitante y otro paciente se había intervenido de cáncer de colon con metastasectomía hepática.

En los 10 pacientes monorrenos, los tumores se diagnosticaron como CCR por técnicas de imagen durante su seguimiento oncológico (todos ellos asintomáticos y con una función renal normal), y en los 3 pacientes restantes fue un hallazgo incidental (durante el seguimiento por cáncer vesical, por estudio de insuficiencia hepática y en el seguimiento de un riñón pielonefrítico crónico, respectivamente).

Tras premedicación con midazolam i.v. (0,05 mg/kg), todos los procedimientos de ARF se realizaron con monitorización de las constantes hemodinámicas bajo anestesia general y con intubación endotraqueal, y se realizó la inducción con etomidato (0,3 mg/kg) o propofol (2–2,5 mg/kg) y el mantenimiento anestésico con propofol (4–6 mg/kg), remifentanilo (0,05–0,3 µg/kg/min), según parámetros hemodinámicos, y cisatracurio en bolos (0,03 mg/kg) más oxígeno aire al 50%.

Todas las ablaciones se realizaron por vía percutánea y mediante control por tomografía computarizada (TC). Solo 2 tumores se abordaron con el paciente en decúbito supino para tumores de la cara anterior del riñón (uno de ellos por vía transhepática), mientras que los 18 restantes se realizaron en decúbito prono por vía retroperitoneal (incluidos 3 tumores de la cara anterior renal).

A ningún paciente se le tomó biopsia previo a la intervención (ni ante la sospecha de resto tumoral) y la profilaxis antibiótica fue a discreción del servicio de Urología.

Todos los procedimientos se realizaron con el sistema *radiofrequency interstitial tumor ablation* (Rita Medical Systems, Mountain View, CA) mediante el empleo de un electrodo-aguja monopolar (tipo «paraguas» de 14G) semi-flexible Starbust XL que tiene 9 agujas y permite una apertura de hasta 5 cm. Todos los tumores se trataron abriendo los electrodo-agujas hasta 0,5–1 cm mayor al diámetro tumoral. Para los tumores superiores a 3,5 cm se realizaron varias ablaciones solapadas en el mismo acto para tratar todo el tumor. Además, de acuerdo con las instrucciones del fabricante, al finalizar cada sesión de ablación y tras plegar los electrodos, se giró la aguja 90–180° y se repitió el procedimiento en el mismo sitio. En general, cada sesión duró aproximadamente 10–30 min/tumor (según su tamaño) y sólo se trataron hasta un máximo de 3 tumores por sesión y paciente.

A todos los pacientes se les realizó ablación en retirada del tracto de la aguja para evitar la diseminación tumoral por éste.

Se realizó un seguimiento (heterogéneo en cuanto a plazos) de los pacientes mediante TC (sin y con contraste i.v. en fase nefrográfica) y se consideró que la ablación fue incompleta cuando hubo zonas tumorales con realce mayor a 10 UH; en estos casos y ante la aparición o el crecimiento secuencial de nuevos tumores, se programó una nueva sesión de ARF. Siempre se realizó un primer control al mes y un segundo control a los 3–6 meses, y se recomendó nuevo control a los 12 meses y, posteriormente, anual.

Resultados

El tamaño medio de los tumores fue de 2,8 cm (1,2–5,5) y, según la clasificación de Gervais⁵, 13 eran exofíticos, 2 parenquimatosos, 5 mixtos y ninguno central puro. Diez tumores se localizaron en el riñón derecho y otros 10 en el izquierdo; en 4 pacientes coexistían los tumores con quistes simples de gran tamaño (tabla 1).

Tras una primera sesión de ARF se observó una ablación completa en 14 tumores (70%) (fig. 1), y tras una segunda sesión se consiguió necrosis completa en 3 tumores más (fig. 2), lo que suponen 17 tumores (85%) en los que hemos conseguido su ablación completa. El tamaño medio de éstos fue de 2,4 cm (1,2–4): 13 (100%) eran exofíticos, 2 (100%) eran parenquimatosos y otros 2 (50%) eran mixtos. No se observó recurrencia tumoral local en ninguno de estos tumores durante el seguimiento y en 5 de ellos se constató una evidente disminución del tamaño tumoral (fig. 1). En los 16 tumores de 3,5 cm o menos se consiguió necrosis completa en 15 de ellos (94%), ya que el paciente restante se negó a una reablación.

En 3 pacientes monorrenos (15%) no se consiguió la necrosis completa del tumor: A) en un paciente monorreno con Mx vertebrales, tumor mixto de 5,5 cm y tras 3 sesiones; B) en un paciente con cáncer de vejiga concomitante y CCR mixto de 4,5 cm tras 2 sesiones, y C) en un paciente con Mx suprarrenal por CCR mixto de 3,5 cm que rechazó la reablación. Sólo en una paciente se realizó la técnica de

Tabla 1 Características de los pacientes y resultados

Antecedentes	N.º de tumores	Tamaño, cm	Localización	Sesiones	Ablación	Seguimiento, meses
Monorreno con Mx vertebral	1	5,5	Mixto	3	Incompleta	10
Ca vesical, rechazo de Q	1	4,5	Mixto	2	Incompleta	27
Monorrena con enfermedad de VHL	4	3,2/2,5/1,2/1,2	Exofítico ⁴	5	Completa ⁴	66
Monorrena con Mx suprarrenal	2	3/2	Parénquima ²	3	Completa ²	
Monorrena con Mx cerebral	1	1,5	Mixto	1	Completa	13
Monorreno	2	3,5/1,5	Exofítico ²	3	Completa ²	30
Comorbilidad	1	3	Exofítico	1	Completa	13
Monorreno con Mx suprarrenal	1	3,2	Mixto	1	Incompleta	7
Monorreno	1	4	Exofítico	1	Completa	1
Rechazo de Q	1	1,5	Exofítico	1	Completa	1
Monorreno	3	3/1,6/2,5	Exofítico ³	1	Completa ³	1
Monorreno	1	3,5	Exofítico	1	Completa	1
Monorreno, Ca de colon+Mx	1	4	Mixto	1	Completa	1

Ca: cáncer; Mx: metástasis; Q: cirugía; VHL: Von Hippel-Lindau.

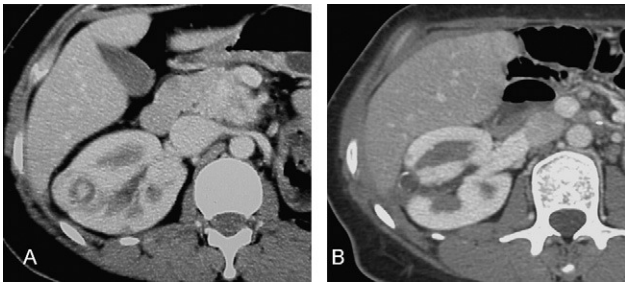


Figura 1 A) Paciente monorrena diagnosticada de enfermedad de Von Hippel-Lindau e intervenida de hemangioma cerebeloso y tumor no funcionante de los islotes pancreáticos, con tumor exofítico renal de 2,5cm sometido a una única sesión de ablación por radiofrecuencia. B) Control a los 66 meses, donde se observa ablación tumoral completa con disminución de tamaño y calcificación tumoral.

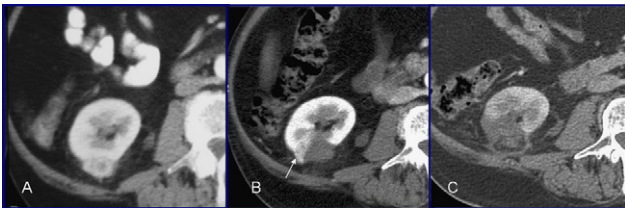


Figura 2 A) Paciente monorreno con tumor exofítico de 3,5 cm en la cara posterior del riñón. B) Tras realizar ablación por radiofrecuencia se observa (flecha) resto tumoral, y se realiza nueva ablación. C) Control a los 3 meses, donde se observa ablación completa del tumor con su característico halo graso de encapsulamiento peritumoral.

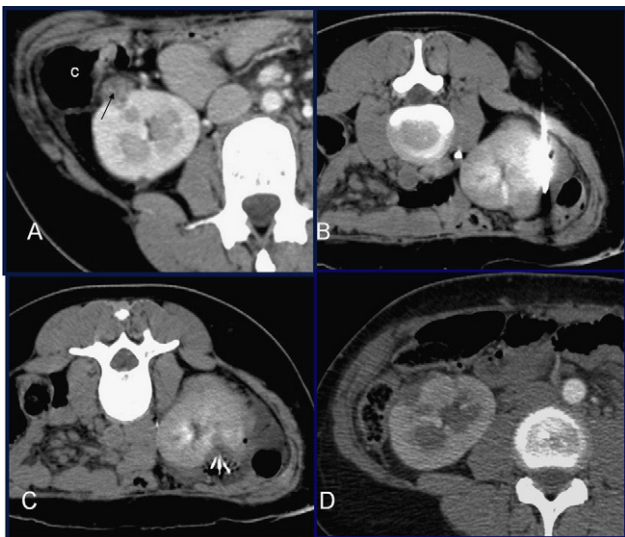


Figura 3 Técnica de «hidrodissección». A) Misma paciente de la figura 1 con otro tumor exofítico de 1,2 cm (flecha) que ha ido creciendo secuencialmente en controles radiológicos y en íntimo contacto con colon (C). B) Con la paciente en decúbito prono se coloca una aguja 19G en espacio perirrenal y se instilan 150 cm³ de suero fisiológico. C) Se consigue un margen de seguridad que permite realizar la ablación. D) Control a los 20 meses, donde se observa ablación completa tumoral sin lesión intestinal.

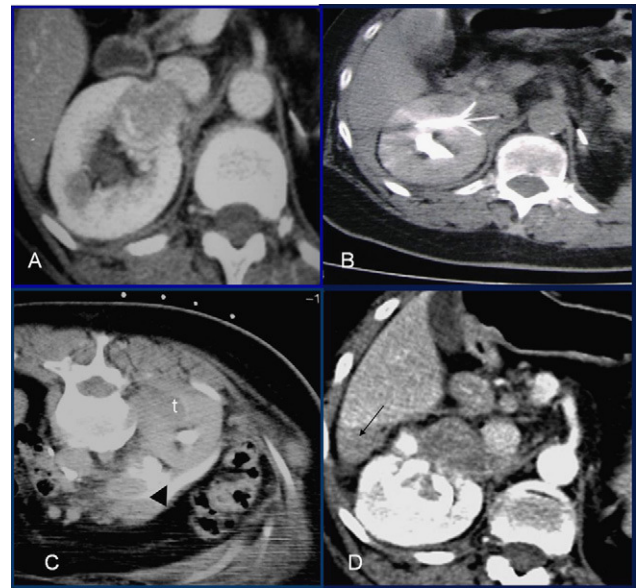


Figura 4 A) Paciente monorrena con tumor parenquimatoso de 3 cm en la cara anterior renal, muy próximo a la vena cava inferior. B) Se realizaron 2 sesiones de ablación por radiofrecuencia (en decúbito supino y por vía transhepática) por resto tumoral. C) Durante otra tercera sesión de ablación por radiofrecuencia de otro tumor parenquimatoso de 2 cm (t) se observa extravasación perirrenal de orina (cabeza de flecha). D) Control a las 3 semanas de la última sesión, donde se observa ablación completa del primer tumor con hematoma subcapsular hepático (flecha) que no requirió transfusión sanguínea así como hidronefrosis.

«hidrodissección» descrita en la literatura médica^{1,12,13}, debido a la proximidad del tumor al colon (fig. 3). El seguimiento medio de los pacientes fue de 14 meses (1-66), y sólo en una paciente la estancia hospitalaria fue mayor a 24h, debido a que desarrolló un hematoma subcapsular hepático (al realizar la ablación por vía transhepática) que se resolvió con medidas conservadoras, sin necesidad de transfusión (fig. 4) y que no fue relevante en la evolución clínica posterior de la paciente. Esto supuso la única complicación menor de la técnica (el 7,7% de los casos).

De los 13 pacientes del estudio, sólo la paciente que desarrolló el hematoma subcapsular hepático mostró un empeoramiento de la función renal tras la ablación. En este caso se observó una extravasación perirrenal de orina durante la ablación de un tumor de localización parenquimatoso (fig. 4) que, asimismo, supuso la única complicación mayor desarrollada en nuestra serie de pacientes (el 7,7% de los casos). Tras varios días de hospitalización se dio de alta a la paciente, pero al mes de la ablación desarrolló una anuria obstructiva que provocó su fallecimiento al negarse a cualquier medida terapéutica.

Discusión

La incidencia de CCR ha aumentado considerablemente debido, en parte, al mayor empleo de técnicas de imagen, lo que ha favorecido la detección cada vez más frecuente de tumores asintomáticos y en estadios más favorables. Se ha

visto que la nefrectomía parcial obtiene los mismos resultados oncológicos que la total² de ahí que se estén desarrollando técnicas ablativas locales menos invasivas y complejas. Las más utilizadas son la ARF y la CryA, que tienen índices de necrosis tumoral y de supervivencia similares^{12,14}, aunque hay estudios¹⁵ que obtienen menores recurrencias tumorales locales con la CryA (técnica habitualmente realizada de forma quirúrgica en nuestro medio).

Una de las principales indicaciones de estas técnicas se establece en pacientes monorrenos, ya que se puede preservar el parénquima sin empeorar la función renal^{8,16}. Nosotros hemos tratado 10 pacientes monorrenos (4 de ellos con más de un tumor) y en 9 no hubo alteraciones en la función renal.

La ARF percutánea es un procedimiento que se puede realizar con sedación profunda^{6,10,12}, aunque nosotros y otros autores^{1,3,4} preferimos la anestesia general, que permite al anestesista un mejor control de la ventilación del paciente en decúbito prono (lo que tiene su importancia en sesiones que requieren mucho tiempo, como ocurre en tumores de gran tamaño o múltiples) y al radiólogo una mayor precisión técnica (al garantizarse la apnea durante la colocación del electrodo-aguja). Este procedimiento puede realizarse bajo control ecográfico^{1,6}, aunque tiene el gran inconveniente de que la monitorización es más difícil, ya que las burbujas de aire que se liberan durante la ablación tienden a oscurecer el tumor, y pueden quedar áreas de éste sin tratar. Nosotros y la mayoría de los autores^{3,5,10} preferimos realizarlo bajo control por TC, ya que se controla en todo momento la localización de las agujas y su relación con todo el área tumoral (puede predecir mejor las zonas no tratadas y realizar ablaciones solapadas para cubrir todo el tumor) y con los órganos adyacentes (aumenta la seguridad del procedimiento). El inconveniente que encontramos con esta técnica es que en tumores no exofíticos puede ser necesario administrar contraste i.v. en varias ocasiones durante el procedimiento (sobre todo cuando este se alarga, ya que se pueden hacer isodensos con el parénquima renal), por lo que, sobre todo en pacientes monorrenos, es importante saber dosificar la cantidad de contraste que se administra.

Está muy discutido realizar biopsia antes de la ARF (e incluso de cirugía), ya que tiene hasta un 22% de falsos negativos que se acentúan en tumores de pequeño tamaño, aunque es cierto que un 5–37% de estos pequeños y asintomáticos tumores que se tratan quirúrgicamente son benignos^{12,17}. Sin embargo, el coste añadido, sus potenciales complicaciones (0–9%) y el hecho de que hasta en un 70% de biopsias no diagnósticas el diagnóstico puede ser CCR¹⁷ hacen que la mayoría de los autores no realicemos esta técnica preablación. Pensamos que en pacientes monorrenos por nefrectomía tumoral contralateral a los que se les detecta un tumor renal durante el seguimiento que cumple criterios de malignidad (crecimiento o captación de contraste) se puede presumir que son malignos sin necesidad de realizar biopsia. Sin embargo, los que defienden esta técnica enfatizan que su resultado sirve más para intensificar el seguimiento (en caso de malignidad) que para tomar la decisión de realizar ARF⁹.

El seguimiento radiológico de estos pacientes se suele realizar con TC (sin y con contraste i.v.), y se considera que la ablación es completa cuando el realce en todo el tumor es menor a 10UH (fig. 1). Se ha observado una excelente correlación histológica¹⁸ entre este hallazgo y la necrosis

completa del tumor cuando se aplican técnicas de tinción específica, como la nicotinamida adenina dinucleótido. Pero este signo radiológico se debe valorar al mes del procedimiento, pues si se realiza inmediatamente tras este, puede haber zonas de realce de contraste que indican edema o inflamación antes que resto tumoral¹³. El tamaño tumoral no es un indicador preciso de ablación completa, ya que al principio puede haber incluso un aumento de éste, si bien a partir de los 12 meses aproximadamente suele verse un tamaño similar o menor (fig. 1). Los criterios de ablación para la resonancia magnética con contraste paramagnético son los mismos que para la TC. Esta técnica es de elección en el seguimiento de pacientes o en alérgicos al contraste yodado^{12,13,19}, aunque otra técnica alternativa y efectiva a éstas puede ser la ecografía con contraste²⁰.

La ARF obtiene necrosis completa en el 89–100% de los tumores^{1,4,7,10}, resultados muy similares al 85% de nuestra serie. Se ha observado que el tamaño tumoral es un factor predictivo independiente para la ablación completa en el 100% de los CCR de hasta 3–3,5 cm^{1,5,6,10}. También nosotros obtuvimos ablación completa en 15/16 tumores de 3,5 cm o menos (figs. 1 y 2) y un solo paciente con ablación incompleta rechazó la reablación; asimismo, sólo obtuvimos necrosis completa en 2/4 (50%) tumores mayores de 3,5 cm (fig. 5).

También se ha observado que la localización no central del tumor (exofítica o parenquimatosa) es otro factor independiente positivo para ablación completa^{5,6,10}, lo que también coincide con nuestra serie, donde necrosamos totalmente todos los tumores sólidos exofíticos y parenquimatosos (figs. 1, 2 y 4). Una de las posibles explicaciones para obtener estos excelentes resultados en tumores exofíticos es que la grasa perirrenal puede actuar como aislante térmico y potenciar el efecto del calor⁶. También los tumores en esta localización producen menos hemorragias que los de localización central, aunque en estos últimos hay mayor incidencia de ablación incompleta debido al denominado «efecto sumidero del calor» que provocan los vasos del hilio renal al enfriar las zonas tumorales adyacentes y disminuir así el efecto térmico^{9,12}.

La ARF provoca complicaciones mayores en el 2,8–5% de los casos^{1,5,7}, como hemorragias graves, lesión de la vía urinaria, perforación intestinal, importante dolor por lesión del nervio genitofemoral o diseminación tumoral por el tracto de punción, aunque se pueden realizar algunas maniobras para prevenirlas. Así, por ejemplo, en los tumores

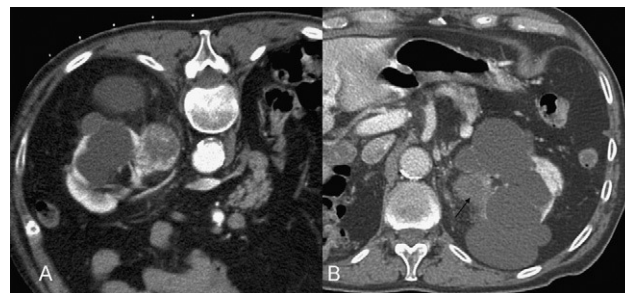


Figura 5 A) Paciente monorreno con múltiples quistes simples y tumor exofítico y parcialmente necrosado de 4 cm en la cara medial del riñón (paciente en decúbito prono durante la sesión de ablación por radiofrecuencia). B) Control al mes, donde se observa ablación completa del tumor y disminución de su tamaño (flecha).

exofíticos de localización anterior adyacentes al colon o al duodeno a veces es suficiente colocar al paciente en decúbito prono o lateral para movilizar el intestino y crear un margen de seguridad, pero cuando no se consigue se puede realizar la maniobra de «hidrodissección» (fig. 3)^{9,13}.

Las lesiones de la vía urinaria se suelen producir en tumores parenquimatosos o centrales y, para prevenirlas, se puede colocar un *stent* ureteral por vía cistoscópica por el que se instila suero frío durante la ablación para protegerla de la acción térmica^{9,12}. Nosotros no realizamos esta maniobra en una de nuestras pacientes (fig. 4) a la que lesionamos la vía urinaria y se produjo una hidronefrosis con desenlace mortal, que finalmente supuso la única complicación mayor en nuestra serie (el 7,7% de los casos).

Finalmente, hay que indicar que está muy discutido el realizar el procedimiento sobre CCR metastásico, aunque hay autores² que, sobre la base de la literatura médica y quirúrgica (donde se obtienen mejoras en la supervivencia de estos pacientes tras nefrectomía e inmunoterapia), defienden el tratamiento ablativo local. Además, en los pacientes monorrenos con CCR metastásico, estas técnicas podrían prevenir el crecimiento tumoral y el desarrollo de complicaciones (hematuria, dolor e hipercalcemia).

En conclusión, aunque nuestro estudio está limitado por su carácter retrospectivo, el escaso número de pacientes el seguimiento dispar y la ausencia de resultados sobre supervivencia, pensamos que la ARF de tumores renales en manos experimentadas y con una selección apropiada de éstos (tumores $\leq 3,5$ cm y de localización exofítica) puede conseguir excelentes resultados oncológicos con una mínima morbimortalidad.

Autoría

Luis J. Zurera ha participado en la concepción y el diseño del estudio así como en la redacción del trabajo y la obtención de datos. Daniel López ha participado en la obtención, el análisis y la interpretación de datos y en la redacción del trabajo. Miguel Canis ha participado en la obtención de datos y ha realizado una revisión crítica del manuscrito. José García-Revilla ha participado en la revisión crítica del trabajo. Pablo Campos ha hecho aportaciones relevantes y una revisión crítica del artículo. Rafael Robles ha hecho aportaciones relevantes y una revisión crítica del artículo. Gracia Molina ha hecho aportaciones relevantes y una revisión crítica del artículo.

Conflicto de intereses

Los autores declaran no tener ningún conflicto de intereses.

Agradecimientos

A todo el personal de la unidad de radiología intervencionista por su inestimable ayuda.

Bibliografía

- Breen DJ, Rutherford EE, Stedman B, Roy-Choudhury SH, Cast JE, Hayes MC, et al. Management of renal tumors by image-guided radiofrequency ablation: Experience in 105 tumors. *Cardiovasc Intervent Radiol*. 2007;30:936–42.
- Hafez KS, Fergany AF, Novick AC. Nephron sparing surgery for localized renal cell carcinoma: Impact of tumor size on patient survival, tumor recurrence and TNM staging. *J Urol*. 1999;162:1930–3.
- Park S, Anderson JK, Matsumoto ED, Lotan Y, Josephs S, Cadeddu J. Radiofrequency ablation of renal tumors: Intermediate-term results. *J Endourol*. 2006;20:569–73.
- Farrell MA, Charboneau WJ, DiMarco DS, Chow GK, Zincke H, Callstrom MR, et al. Imaging-guided radiofrequency ablation of solid renal tumors. *AJR Am J Roentgenol*. 2003;180:1509–13.
- Gervais DA, McGovern FJ, Arellano RS, McDougal WS, Mueller PR. Radiofrequency ablation of renal cell carcinoma: Part I, indications, results and role in patient management over a 6-year period and ablation of 100 tumors. *AJR Am J Roentgenol*. 2005;185:64–71.
- Veltri A, Calvo A, Tosetti I, Pagano E, Genovesio A, Virzi V, et al. Experiences in US-guided percutaneous radiofrequency ablation of 44 renal tumors in 31 patients: Analysis of predictors for complications and technical success. *Cardiovasc Intervent Radiol*. 2006;29:811–8.
- Matsumoto ED, Johnson DB, Ogan K, Trimmer C, Sagalowsky A, Margulis V, et al. Short-term efficacy of temperature-based radiofrequency ablation of small renal tumors. *Urology*. 2005;65:877–81.
- Carraway WA, Raman JD, Cadeddu JA. Current status of renal radiofrequency ablation. *Curr Opin Urol*. 2009;19:143–7.
- Hinshaw JL, Lee FT. Image-guided ablation of renal cell carcinoma. *Magn Reson Imaging Clin N Am*. 2004;12:429–47.
- Zagoria RJ, Traver MA, Werle DW, Perini M, Hayasaka S, Clark PE. Oncologic efficacy of CT-guided percutaneous radiofrequency ablation of renal cell carcinoma. *AJR Am J Roentgenol*. 2007;189:429–36.
- Stern JM, Svatek R, Park S, Hermann M, Lotan Y, Sagalowsky AI, et al. Intermediate comparison of partial nephrectomy and radiofrequency ablation for clinical T1a renal tumors. *BJU Int*. 2007;100:287–90.
- Uppot RN, Silverman SG, Zagoria RJ, Tuncali K, Childs DD, Gervais DA. Imaging-guided percutaneous ablation of renal cell carcinoma: A primer of how we do it. *AJR Am J Roentgenol*. 2009;192:1558–70.
- Rutherford EE, Cast JEI, Breen DJ. Immediate and long-term CT appearances following radiofrequency ablation of renal tumors. *Clin Radiol*. 2008;63:220–30.
- Berger A, Kamoi K, Gill IS, Aron M. Cryoablation for renal tumors: Current status. *Curr Opin Urol*. 2009;19:138–42.
- Long L, Park S. Differences in patterns of care: Reablation and nephrectomy rates after needle ablative therapy for renal masses stratified by medical specialty. *J Endourol*. 2009;23:421–6.
- Jacobsohn K, Ahrar K, Wood CG, Matin SF. Is radiofrequency ablation safe for solitary kidneys? *Urology*. 2007;819–23.
- Heillbrun ME, Zagoria RJ, Garvin AJ, Hall MC, Krehbiel K, Southwick A, et al. CT-guided biopsy for the diagnosis of renal tumors before treatment with percutaneous ablation. *AJR Am J Roentgenol*. 2007;188:1500–5.
- Mylona S, Ntai S, Stroumpoulis E, Glentzes V, Martinis S, Thanos L. Renal cell carcinoma radiofrequency ablation: Evaluation of efficacy based on histological correlation. *Br J Radiol*. 2008;81:79–84.
- Wile GE, Leyendecker JR, Krehbiel KA, Dyer RB, Zagoria RJ. CT and MR imaging after imaging-guided thermal ablation of renal neoplasms. *Radiographics*. 2007;27:325–41.
- Meloni MF, Bertolotto M, Alberzoni C, Lazzaroni S, Filice C, Livraghi T, et al. Follow-up after percutaneous radiofrequency ablation of renal cell carcinoma: Contrast-enhanced sonography versus contrast-enhanced CT or MRI. *AJR Am J Roentgenol*. 2008;191:1233–8.

1. Breen DJ, Rutherford EE, Stedman B, Roy-Choudhury SH, Cast JE, Hayes MC, et al. Management of renal tumors by