

CASOS PARA EL DIAGNÓSTICO

Caso 22[☆]

Case 22

P. Pérez Sánchez*, O. Montesinos Sánchez-Girón y Gregorio Naranjo Chicharro

Servicio de Radiodiagnóstico, Complejo Asistencial de Segovia, Segovia, España

Recibido el 24 de marzo de 2009; aceptado el 29 de septiembre de 2009

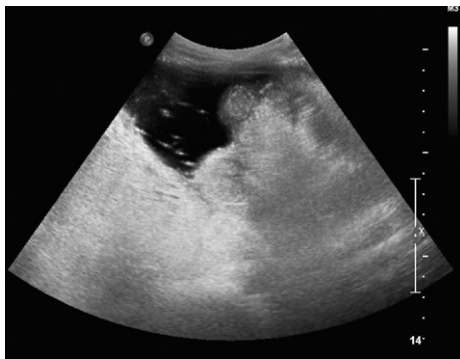

Figura 1 Ecografía de abdomen, zona de flanco derecho.

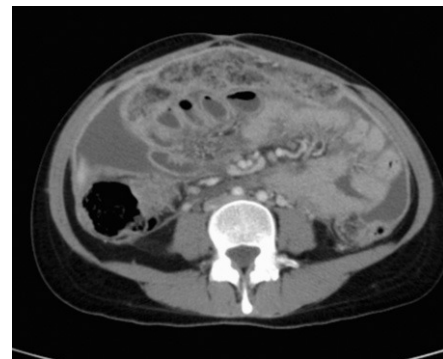


Figura 2 TC abdominal con contraste intravenoso, umbilical.

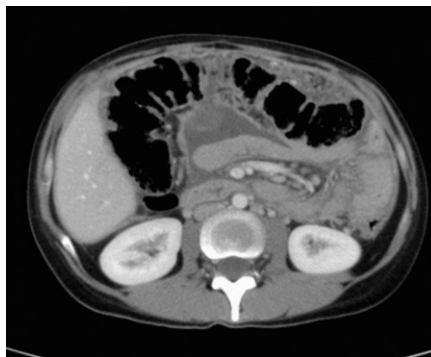

Figura 3 TC abdominal con contraste intravenoso, epigastrio.

[☆] Los comentarios y las respuestas al diagnóstico se podrán hacer a través de la página web de la SERAM (www.seram.es) dentro del apartado de la revista Radiología.

*Autor para correspondencia.

Correo electrónico: pabloperzsan@hotmail.com (P. Pérez Sánchez).

Historia Clínica

Mujer de nacionalidad rumana de 30 años que acude por dolor abdominal de 1 mes de evolución, sudoración nocturna y febrícula. Mantiene buen apetito y el peso habitual.

Presenta distensión abdominal y sensación de ocupación en mesogastrio (figs. 1–3).

Hemograma, bioquímica y perfil hepático normales. Mantoux negativo. ADA (adenosín desaminasa): 64,5 U.