



CASO PARA EL DIAGNÓSTICO

Caso 19[☆]

Case 19

N. Bermejo Espinosa*, M. Isusi Fontán y F. Díez Renovales

Unidad de Radiodiagnóstico, Hospital de Basurto, Bilbao, España

Disponible en Internet el 31 de octubre de 2009

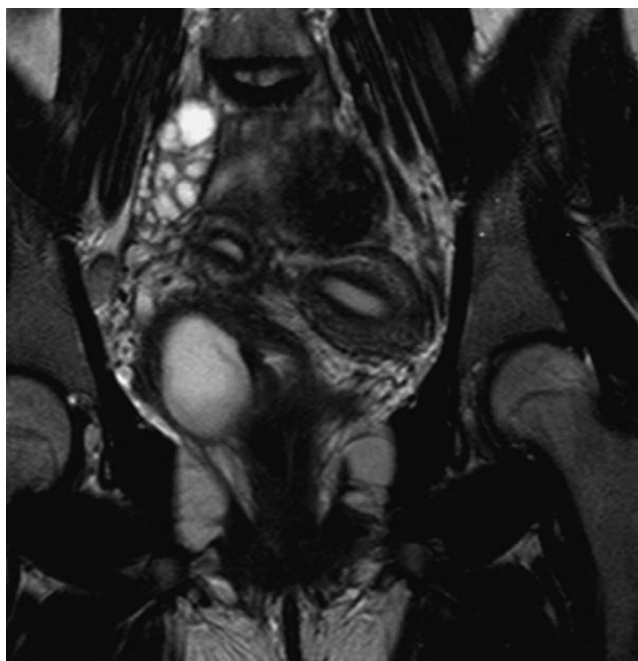


Figura 1 Resonancia magnética. Imagen coronal potenciada en T2 centrada en pelvis.

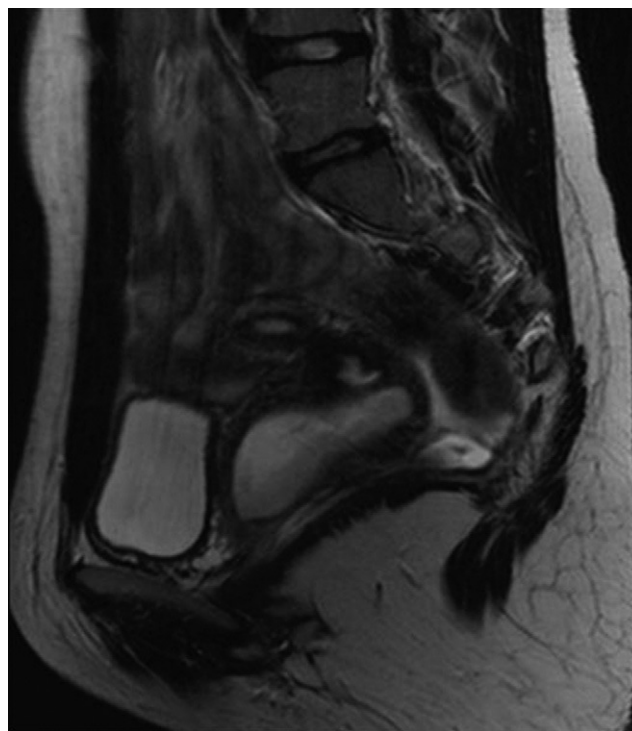


Figura 2 Resonancia magnética. Imagen sagital potenciada en T2 en hemipelvis derecha.

Véase contenido relacionado en DOI: 10.1016/j.rx.2008.10.016

[☆] Los comentarios y las respuestas al diagnóstico se podrán hacer a través de la página web de la SERAM (www.seram.es) dentro del apartado de la revista RADIOLOGÍA.

*Autor para correspondencia.

Correo electrónico: nbermejo@seram.org (N. Bermejo Espinosa).

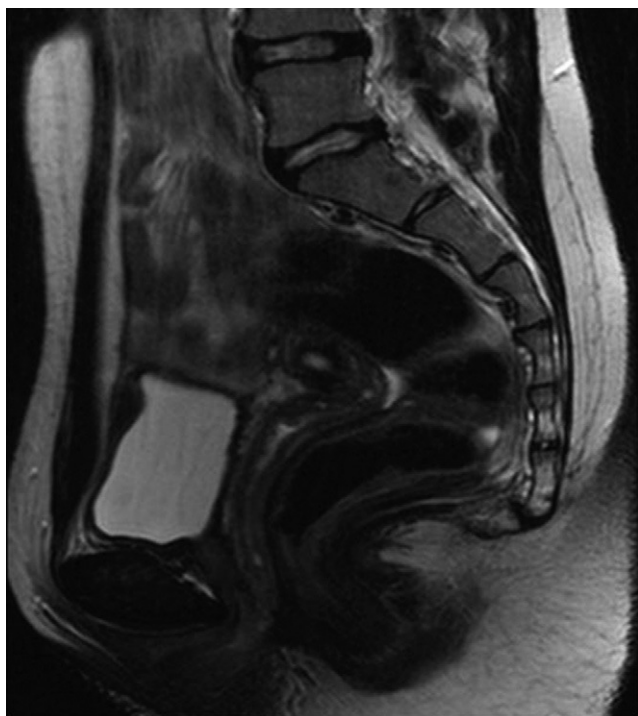


Figura 3 Resonancia magnética. Imagen sagital potenciada en T2 en hemipelvis izquierda.

Historia clínica

Adolescente de 15 años, que acude por dolor pélvico recurrente de inicio desde la menarquia. Se realiza RM abdominal y pélvica (figs. 1–4).

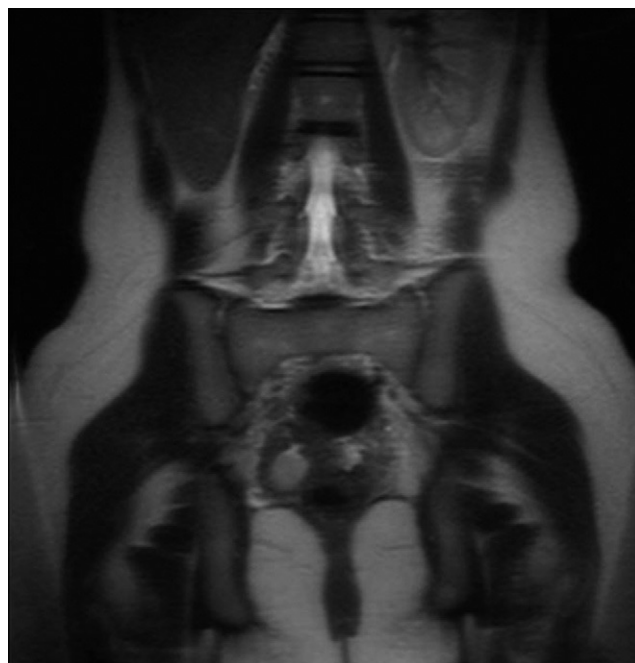

Figura 4 Resonancia magnética. Imagen coronal potenciada en T2 del abdomen.