

ORIGINAL

Cuantificación de la función, perfusión y realce tardío del ventrículo izquierdo no compactado mediante resonancia magnética


P. Calvillo^{a,*}, L. Martí-Bonmatí^{a,b}, F. Chaustre^{a,b}, I. Roldán^c, V. Mora^c, A. Peláez^c, J. Cogollos^a y J. Ballestín^a

^aServicio de Radiodiagnóstico, Hospital Universitario Dr. Peset, Valencia, España

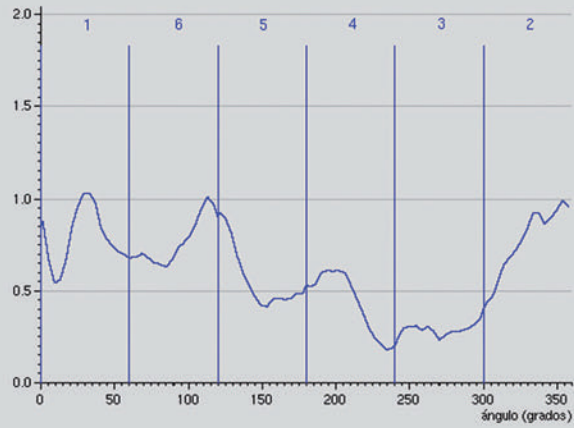
^bServicio de Radiología, Hospital Quirón, Valencia, España

^cServicio de Cardiología, Hospital Universitario Dr. Peset, Valencia, España

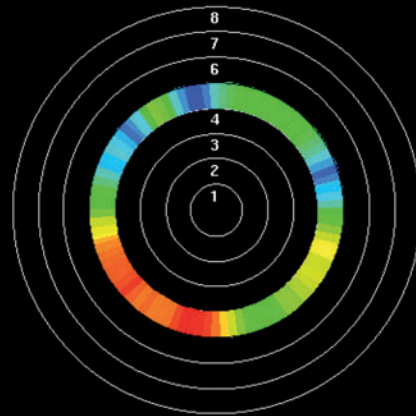Recibido el 20 de septiembre de 2007; aceptado el 21 de enero de 2008



RM DE TORAX SIN Y CON CONTRASTE / 5.1: #BFFE/EC SENSE
 19-ene-2006 / 11:31:50
 Análisis del VI
 513987 (no validado)
 Resultados de engrosamiento parietal (corte 5 (TD 1, TS 13))

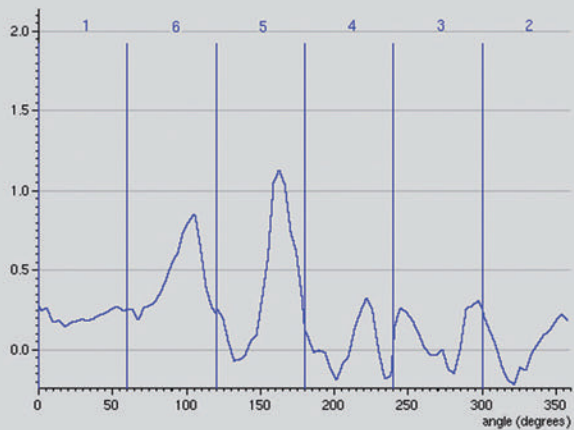


RM DE TÓRAX SIN Y CON CONTRASTE / 5.1: #BFFE/EC SENSE
 19-ene-2006 / 11:31:50

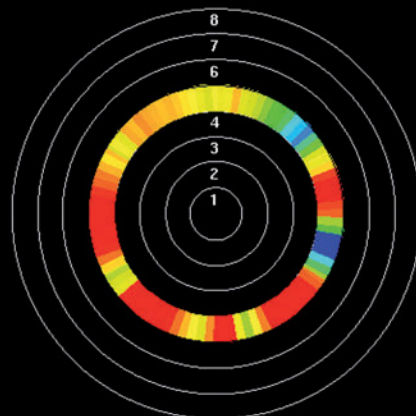


Análisis del VI
 513987 (no validado)
 Engrosamiento detallado (TD 1, TS 13)

RM_CARDIO / 6.1: #BFFE/EC SENSE
 16-jun-2005 / 09:37:24
 Análisis del VI
 19327 (not validated)
 Wall thickening results (slice 5 (ED 1, ES 9))

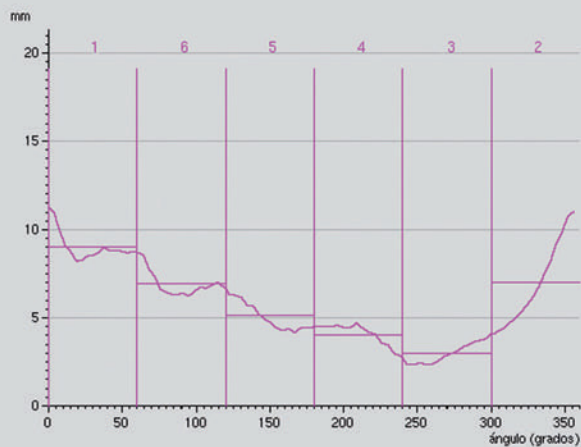


RM_CARDIO / 6.1: #BFFE/EC SENSE
 16-jun-2005 / 09:37:24

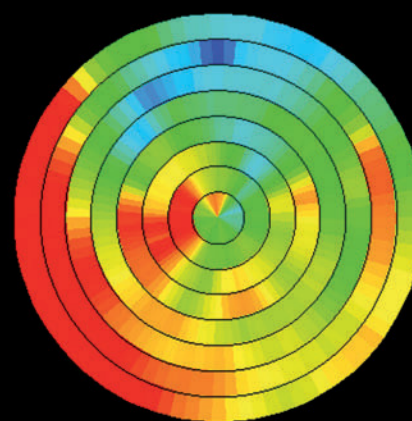


Análisis del VI
 19327 (not validated)
 Engrosamiento detallado (TD 1, TS 9)

RM DE TORAX SIN Y CON CONTRASTE / 5.1: #BFFE/EC SENSE
 19-ene-2006 / 11:31:50
 Análisis del VI
 513987 (no validado)
 Resultados de movimiento parietal (corte 5 (TD 1, TS 13))

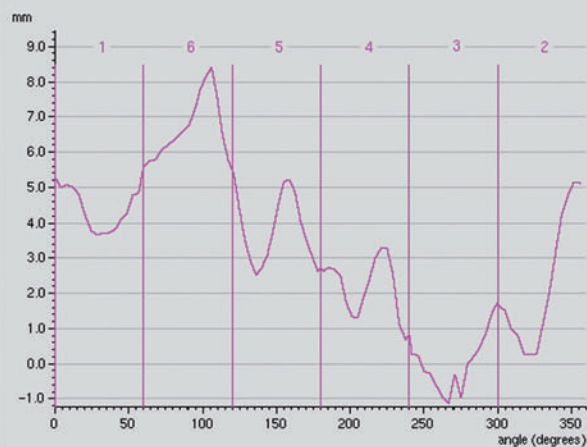


RM DE TÓRAX SIN Y CON CONTRASTE / 5.1: #BFFE/EC SENSE
 19-ene-2006 / 11:31:50

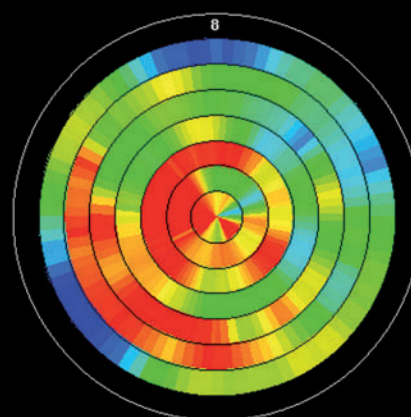


Análisis del VI
 513987 (no validado)
 Movimiento detallado (TD 1, TS 13)

RM_CARDIO / 6.1: #BFFE/EC SENSE
 16-jun-2005 / 09:37:24
 Análisis del VI
 19327 (not validated)
 Wall motion results (slice 5 (ED 1, ES 9))

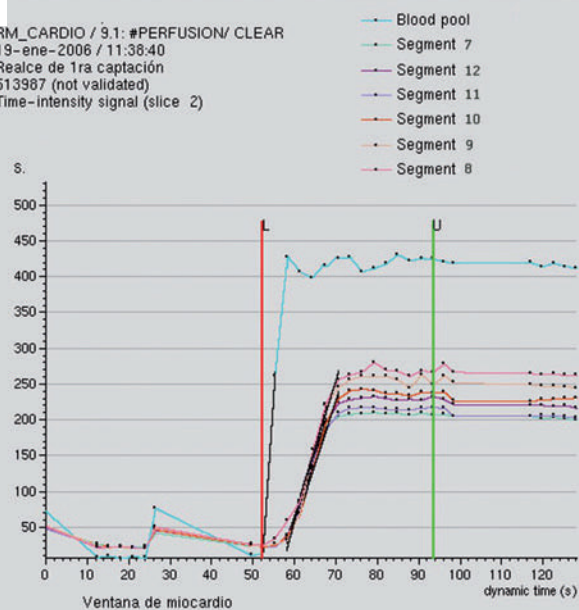


RM_CARDIO / 6.1: #BFFE/EC SENSE
 16-jun-2005 / 09:37:24

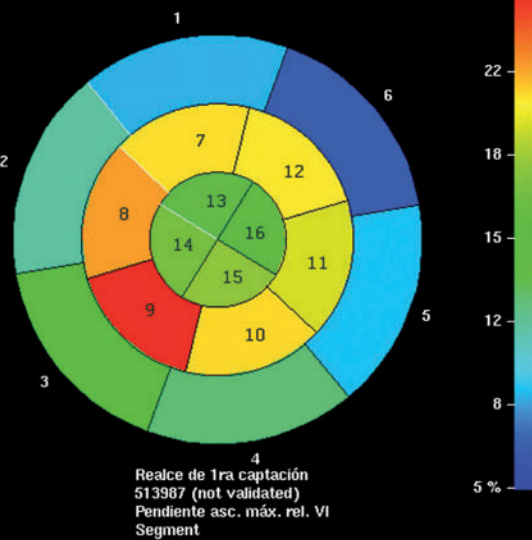


Análisis del VI
 19327 (not validated)
 Movimiento detallado (TD 1, TS 9)

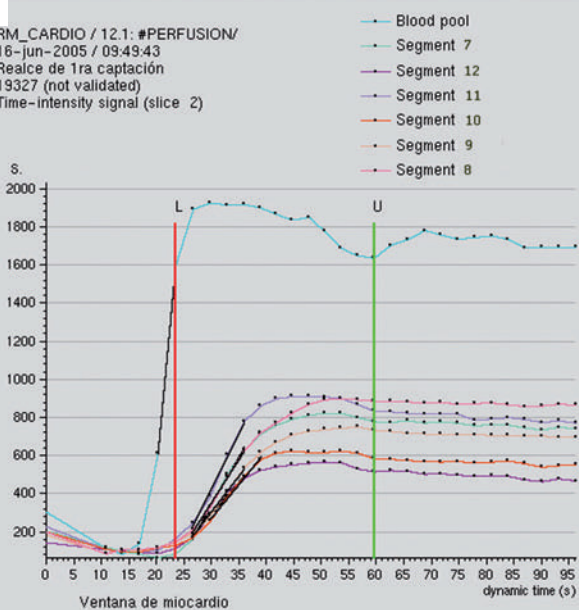
RM_CARDIO / 9.1: #PERFUSION/ CLEAR
 19-ene-2006 / 11:38:40
 Realce de 1ra captación
 513987 (not validated)
 Time-intensity signal (slice 2)



RM_CARDIO / 9.1: #PERFUSION/ CLEAR
 19-ene-2006 / 11:38:40



RM_CARDIO / 12.1: #PERFUSION/
 16-jun-2005 / 09:49:43
 Realce de 1ra captación
 19327 (not validated)
 Time-intensity signal (slice 2)



RM_CARDIO / 12.1: #PERFUSION/
 16-jun-2005 / 09:49:43

