

Casos en imagen 2

C. Sebastià Cerqueda, S. Mecho Meca y S. Quiroga Gómez

Servicio de Radiodiagnóstico. Hospital General Universitario Vall d'Hebron. Barcelona. España.

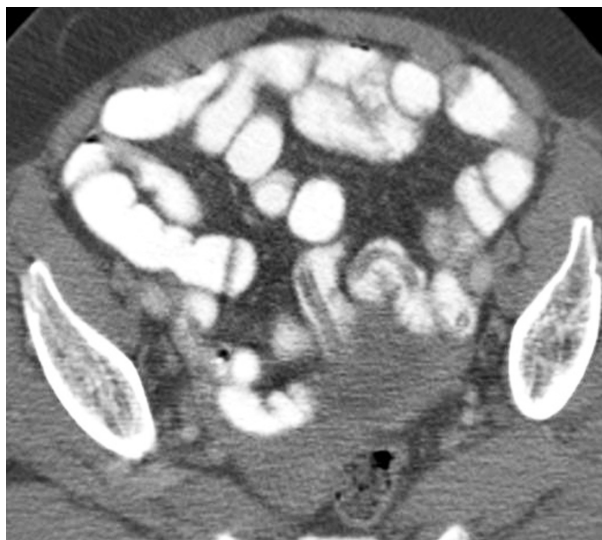


Fig. 1.

Mujer de 66 años de edad, originaria de Guinea Ecuatorial, que fue ingresada para un estudio de dolor abdominal.

Comentario en la página 436