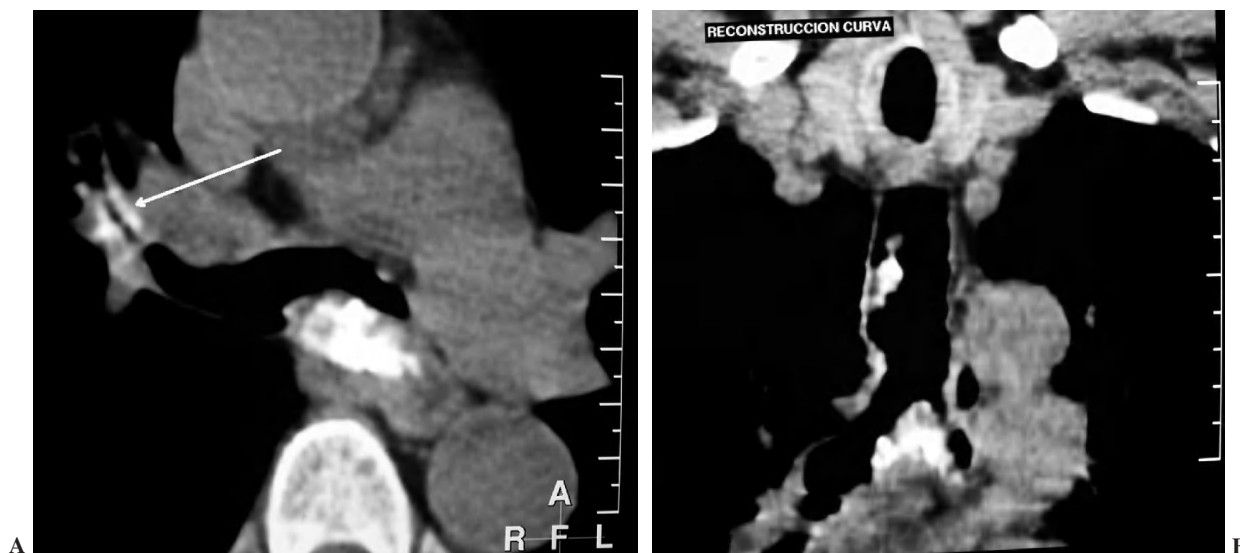
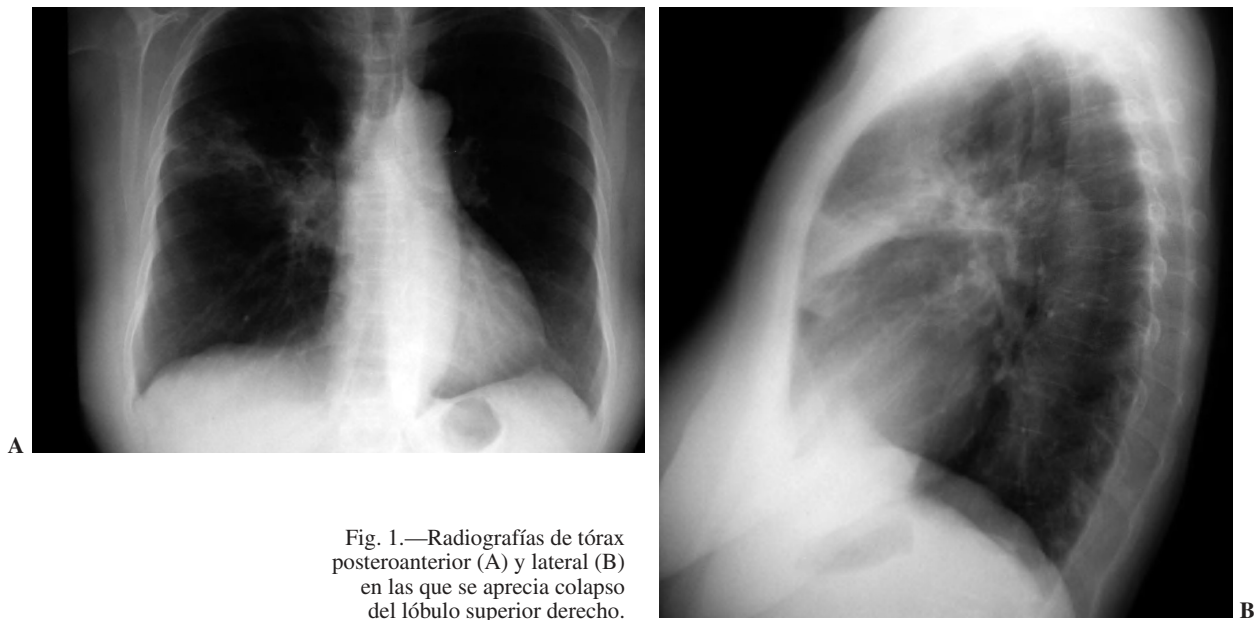


## CASOS EN IMAGEN: 3

E. Moral, F. Serrano y F. Espíldora

Servicio de Radiodiagnóstico. Centro Hospitalario Carlos Haya. Málaga. España.



Mujer de 71 años con síndrome constitucional, frecuentes infecciones respiratorias y fiebre intermitente de 2 meses de evolución. Se presentan imágenes de radiografía de tórax posteroanterior y lateral (figs. 1A y B) y tomografía computarizada torácica (figs. 2A y B).

*Comentario en la página 139*