

# CASOS EN IMAGEN: 1

Cristina Bravo-Bravo • María I. Martínez-León • Pura López-Ruiz

*Radiología pediátrica. Hospital Materno-Infantil. Complejo Hospitalario Carlos Haya. Málaga. España.*

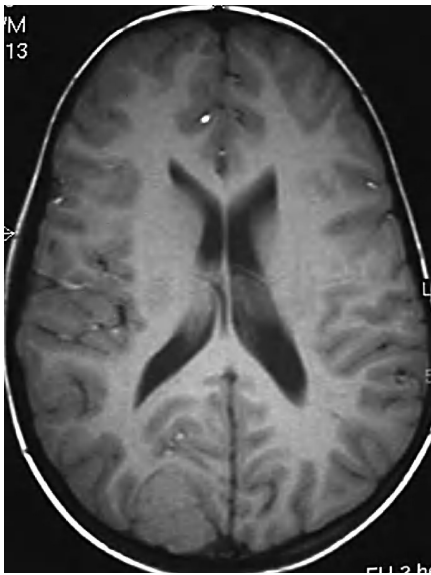


Fig. 1.—T1 axial.

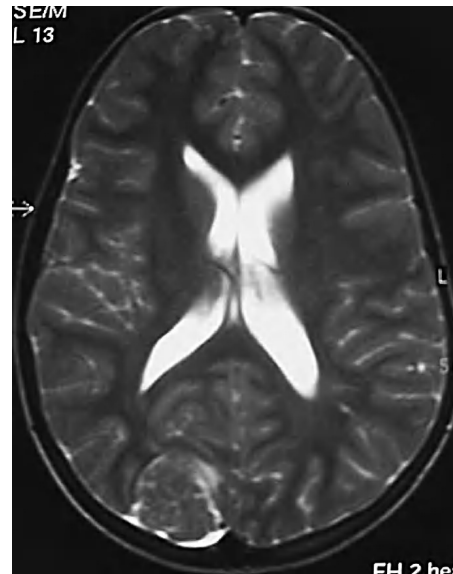


Fig. 2.—T2 axial.

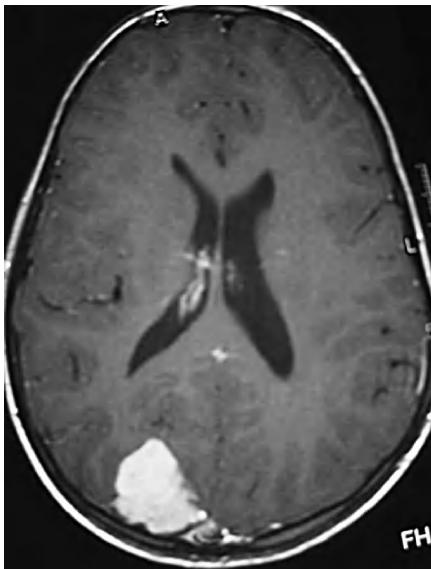


Fig. 3.—T1 axial con contraste.

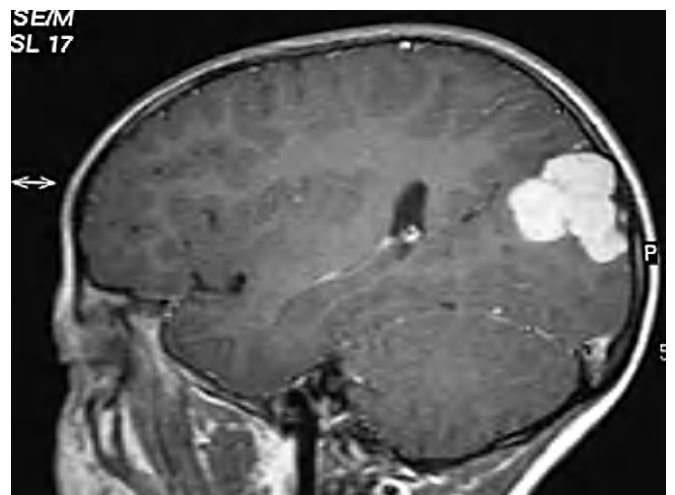

Fig. 4.—T1 sagital con contraste.

Niña de 10 años de edad, sin antecedentes de interés, que es estudiada en la consulta de neurología infantil por haber presentado, en los meses previos, tres episodios de mareo con desviación ocular a la izquierda, vómitos, fotopsias y, en la última ocasión, desconexión del medio.

*Comentario en la página 354*