

CASOS EN IMAGEN: 1

M. Luisa Arranz • M. Luz Parra • Dolores Terriza

Servicio de Radiodiagnóstico. Hospital de la Princesa. Madrid. España.

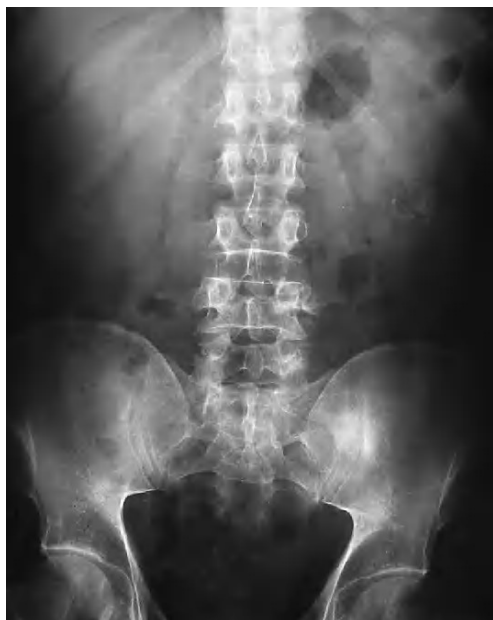

Fig. 1.—Radiografía simple.

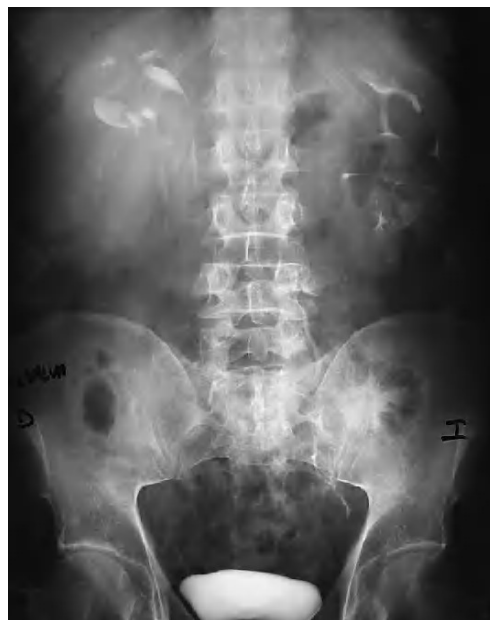

Fig. 2.—Urografía intravenosa.

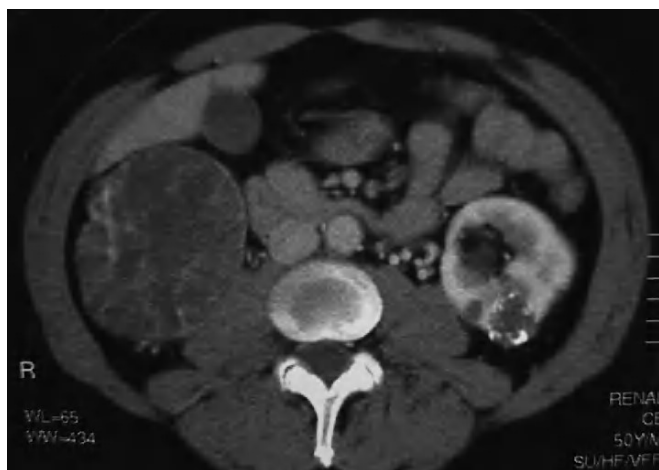


Fig. 3.—Tomografía computarizada de abdomen.

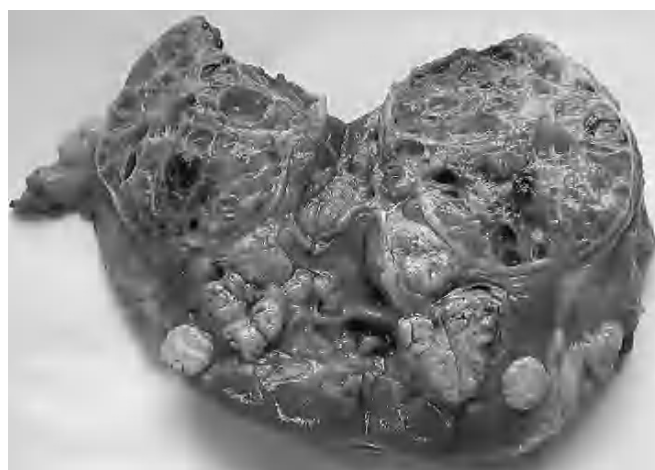


Fig. 4.—Riñón derecho: pieza macroscópica.

Varón de 50 años de edad, fumador, hipertenso y con antecedentes de cólico nefrítico hace siete años. Hace tres meses presenta un nuevo cólico nefrítico. Acude a urgencias por dolor intenso en hombro izquierdo que hace sospechar patología cardíaca y motiva su ingreso para estudio. Se realiza coronario y ventriculografía que resultan normales, y se da el alta al paciente. Unos días más tarde el dolor se intensifica y se hace continuo en flanco izquierdo asociado con hematuria macroscópica, por lo que se realiza radiografía simple de abdomen, urografía intravenosa (UIV) y tomografía axial computarizada (TAC).

Comentario en la página 40