

## CASOS EN IMAGEN: 3

Elena Chávarri • Elena Guerra • María Velasco.

*Servicio de Radiodiagnóstico. Hospital Policlínico Vigo S.A. (POVISA). Vigo. Pontevedra. España.*

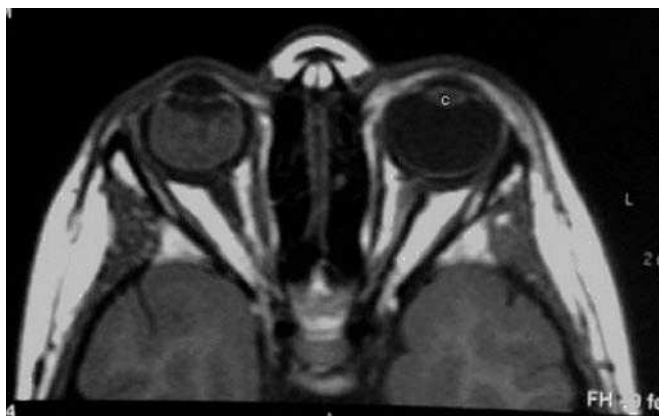


Fig. 1.—RM de órbitas. Secuencia axial T1.

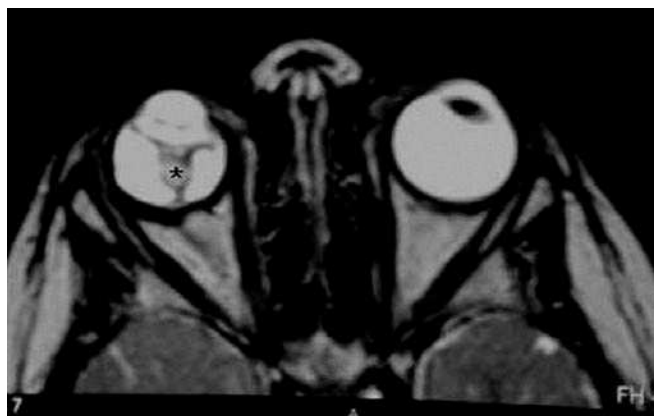

Fig. 2.—RM de órbitas. Secuencia axial T2.

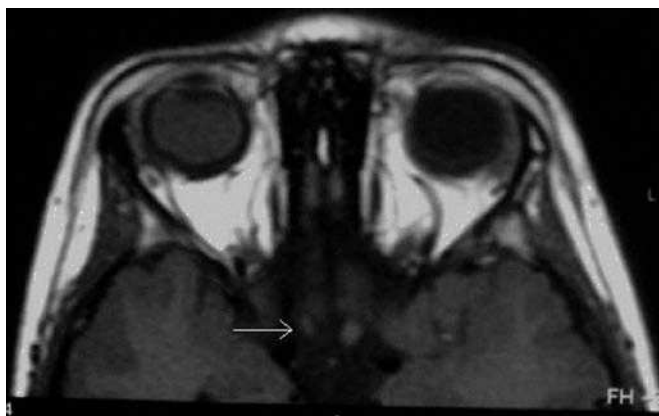


Fig. 3.—RM de órbitas. Secuencia axial T1.

Niño de tres años de edad con leucocoria y desprendimiento de retina en el ojo derecho.

*Comentario en la página 390*