

CASOS EN IMAGEN: 2

Fuensanta Medina • Blanca Vargas

Servicio de Radiodiagnóstico. Hospital Universitario Virgen del Rocío. Sevilla.

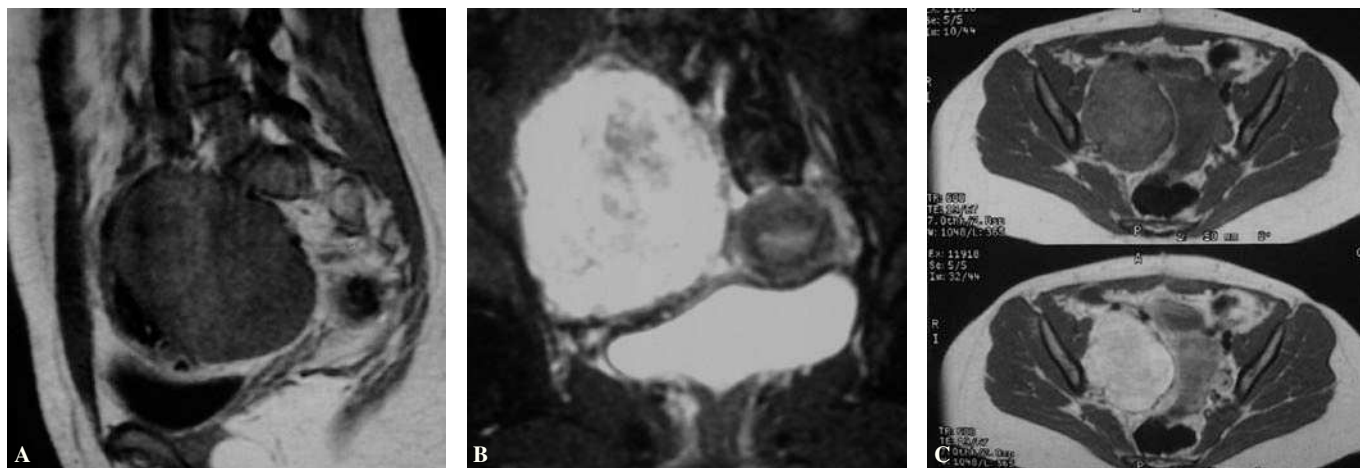


Fig. 1—A) Corte sagital potenciado en T1. B) Sección coronal potenciada en T2. C) T1 axial sin (arriba) y con (abajo) gadolinio.

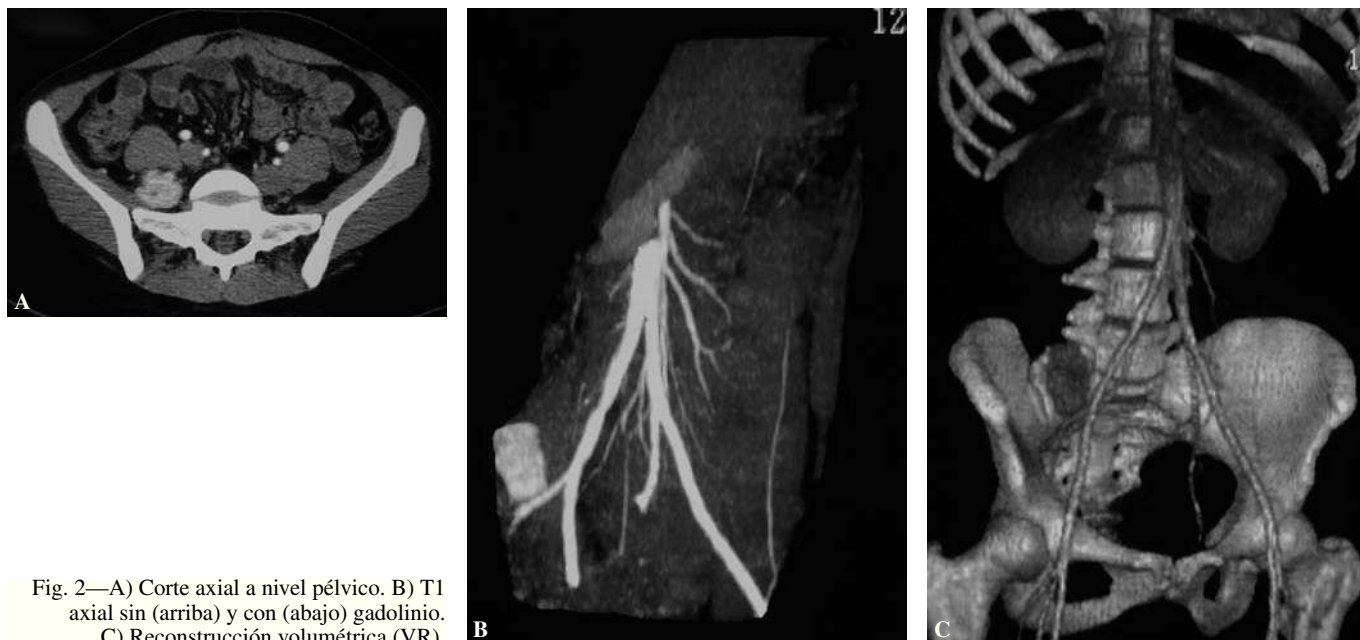


Fig. 2—A) Corte axial a nivel pélvico. B) T1 axial sin (arriba) y con (abajo) gadolinio. C) Reconstrucción volumétrica (VR).

Mujer de 17 años que acude por dolor abdominal recurrente, sin relación con el ciclo menstrual, que se acompaña de estreñimiento e inflamación abdominal. En la exploración física, el abdomen es blando, depresible y no doloroso. Se palpa en FID una masa sólida, poco móvil y en el tacto rectal una masa que ocupa el hemiabdomen derecho semifija y dolorosa.

Comentario en la página 389