


Pediatría

www.elsevier.es/revistapediatria



Original

Caracterización de los pacientes pediátricos con ingestión de cuerpo extraño que ingresaron al servicio de urgencias de una institución de cuarto nivel



Marlén Anabel Ortiz^{a,*}, Luis Alexander Navia^b y Carlos González^c

^a Médico, residente de Pediatría, Universidad ICESI, Fundación Clínica Valle del Lili, Cali, Colombia

^b Médico, residente de Pediatría, Universidad CES, Fundación Clínica Valle del Lili, Cali, Colombia

^c Médico, intensivista pediatra; docente, Universidad CES e ICESI, Fundación Clínica Valle del Lili, Cali, Colombia

INFORMACIÓN DEL ARTÍCULO

Historia del artículo:

Recibido el 10 de mayo de 2015

Aceptado el 1 de junio de 2015

Palabras clave:

Cuerpo extraño

Características sociodemográficas

Tracto gastrointestinal

Ingestión

Niños

RESUMEN

Antecedentes: La ingestión de cuerpos extraños es un problema frecuente en la población pediátrica. Los niños pueden ingerir cualquier tipo de objetos, la mayoría de los cuales pueden pasar sin inconvenientes por el tracto gastrointestinal; sin embargo, algunos de ellos pueden poner en riesgo la vida o acarrear complicaciones posteriores.

Objetivos: El propósito de este estudio fue determinar las características y complicaciones de los pacientes pediátricos con ingestión de cuerpo extraño atendidos en nuestra institución.

Métodos: Se hizo un estudio descriptivo de los pacientes entre 0 y 16 años que ingresaron al servicio de urgencias pediátricas de la Fundación Valle de Lili entre julio de 2011 y diciembre de 2012, con ingestión de cuerpo extraño.

Resultados: Se reportaron 136 casos de ingestión de cuerpo extraño. Los principales síntomas fueron: sialorrea (25%), náuseas o emesis (22,8%), disfagia (16,1%), tos o dificultad respiratoria (9,5%) y odinofagia (8%). El tiempo de evolución entre la presentación del evento y la consulta fue de 10 horas. Se practicaron radiografía (78%), endoscopia de vía digestivas (42%) y escanografía (3%) para hacer el diagnóstico. Los cuerpos extraños más comunes fueron: monedas (27,9%), objetos romos (24,3%), objetos cortantes o punzantes (17,6%) y espigas de pescado (11,7%). Se dio salida sin intervención o manejo expectante a la mayoría de los pacientes y se practicó endoscopia terapéutica solo a 12,5%. Se extrajo el cuerpo extraño en 36,7% de los casos, la mayoría por endoscopia.

*Autor para correspondencia.

Correo electrónico: anabelortizburgos@gmail.com (M.A. Ortiz).

Conclusión: Este estudio es un aporte a la epidemiología local sobre las características sociodemográficas de los pacientes pediátricos con ingestión de cuerpo extraño. Se requieren estudios con mayor muestra de población que permitan determinar las complicaciones más frecuentes.

© 2015 Revista Pediatría EU. Publicado por Elsevier España, S.L.U. Este es un artículo de acceso abierto distribuido bajo los términos de la Licencia Creative Commons CC BY-NC-ND 4.0.

Profile of children with foreign body ingestion admitted to the emergency department of a quaternary care centre

A B S T R A C T

Keywords:

Foreign body
Population characteristics
Gastrointestinal tract
Ingestion
Children

Background: Foreign body ingestion is a common problem in the paediatric population. Children put foreign bodies into their mouths and swallow some of them, often without causing any harm in the gastrointestinal tract. However, in some cases they may cause serious complications.

Objective: The purpose of the study was to describe the cases of paediatric foreign body ingestion.

Methods: Descriptive study of patients between 0 and 16 years of age who consulted to the emergency room with foreign body ingestion between July, 2011, and December, 2012.

Results: A total of 136 cases of foreign body ingestion were admitted. The main symptoms were drooling (25%), nausea/emesis (22.8%), dysphagia (16.1%), cough/dyspnoea (9.5%), and odynophagia (8%). The mean time interval between the event and the evaluation in the emergency department was 10 hours. Diagnosis was made using X-rays (78%), upper gastrointestinal endoscopy (42%), and computed tomography (3%). The most common foreign bodies were coins (27.9%), blunt objects (24.3%), sharp-pointed objects (17.6%), and fish bones (11.7%). Most of the patients were discharged with no intervention or were managed expectantly, with therapeutic endoscopy performed in only 12.5% of cases. The foreign body was removed in 36.7% of cases, most of them by endoscopy.

Conclusion: This study is a contribution to the local epidemiology on sociodemographic characteristics of paediatric patients with foreign body ingestion. Studies with larger population samples for determining the most frequent complications are required.

© 2015 Revista Pediatría EU. Published by Elsevier España, S.L.U. This is an open access item distributed under the Creative Commons CC License BY-NC-ND 4.0.

Introducción

La ingestión de cuerpos extraños es frecuente en la población pediátrica¹. Es considerada la segunda causa de indicación de endoscopia urgente². Las consecuencias y efectos de los cuerpos extraños en el tracto gastrointestinal son, por lo general, benignas; sin embargo, algunos de estos objetos de superficie irregular o punzante, como ganchos, agujas, huesos de pollo y pescado, pueden producir lesiones graves en el esófago^{1,3}. El diagnóstico oportuno y el abordaje adecuado disminuyen la morbilidad y la estancia hospitalaria².

La ingestión de cuerpos extraños es muy frecuente en todo el mundo. En los Estados Unidos se notifican más de 100.000 casos cada año, de los cuales el 80% ocurren en niños entre los 6 meses y los 3 años de edad^{1,4,5}. Los cuerpos extraños más frecuentemente ingeridos son: monedas, juguetes pequeños, alimentos, canicas, botones y baterías de botón o cilíndricas^{1,6-8}. La mayoría de cuerpos extraños ingeridos (80-90%) son eliminados espontáneamente en las heces, ya que pasan sin dificultad por el tubo digestivo; un menor porcentaje (10-20%)

requiere extracción endoscópica y, en casos aislados, intervención quirúrgica^{8,9}. Algunos objetos afilados, imanes pequeños y baterías, pueden presentar complicaciones al causar perforación y quemaduras químicas^{5,10-12}.

La presentación clínica, el manejo y las complicaciones dependen del tipo de cuerpo extraño ingerido, la localización anatómica y la duración de su paso por el tracto gastrointestinal¹³. Hasta el 40% de los casos se presenta de manera asintomática y sin una historia clara de la ingestión del objeto¹⁰. Los síntomas usualmente observados son: sialorrea (15%), náuseas o emesis (15-30%), disfagia (23%) y odinofagia¹³⁻¹⁶. Es frecuente también encontrar síntomas respiratorios (tos, estridor, sibilancias) debido a la compresión de la pared posterior membranosa de la tráquea o de la laringe^{17,18}. La exploración física es generalmente normal.

Es importante tratar de establecer si el objeto ingerido es radiolúcido o radiopaco². La radiografía cervical y la de tórax son de gran ayuda para detectar la presencia de cuerpos extraños, aunque la endoscopia digestiva superior nos permite no solo la visualización sino también su extracción^{8,17,19}.

A pesar de que la gran mayoría de niños que presentan ingestión de cuerpo extraño son sanos, se han descrito algunas condiciones que pueden ser factores de riesgo para complicaciones asociadas con la retención de los objetos ingeridos en el tracto gastrointestinal. Entre ellas se encuentran los trastornos de la deglución, estenosis, alteración de la motilidad, acalasia, esofagitis (incluyendo la eosinofílica), funduplicatura de Nissen ajustada, o defectos congénitos del esófago que hayan requerido reparación quirúrgica^{1,20} (atresia de esófago y la fístula tráqueo-esofágica).

Las complicaciones pueden presentarse de forma aguda, y están relacionadas con el daño de la mucosa, la inflamación u obstrucción; o pueden ser tardías, como cicatrización, estenosis, persistencia de síntomas respiratorios, neumonías recidivantes, pérdida de peso y retraso en el crecimiento^{21,22}. Otras complicaciones se derivan del procedimiento de extracción y la anestesia^{16,18}. El retardo en el diagnóstico es uno de los factores más significativos que incrementa el riesgo de complicaciones¹³.

Se conocen pocos datos sobre de la ingestión de cuerpos extraños en la población pediátrica del suroccidente colombiano. El propósito de nuestro estudio fue describir las características y complicaciones de los pacientes pediátricos que ingresaron al Servicio de Urgencias de la Fundación Valle del Lili con ingestión de cuerpo extraño entre julio de 2011 y diciembre de 2012.

Métodos

Este fue un estudio descriptivo de pacientes entre 0 y 16 años que ingresaron al Servicio de Urgencias de la Fundación Valle de Lili por ingestión de cuerpo extraño, entre julio de 2011 y diciembre de 2012. Los diagnósticos iniciales de búsqueda fueron: cuerpo extraño en laringe (T173), cuerpo extraño en el tubo digestivo (T18), cuerpo extraño en la boca (T180), cuerpo extraño en el esófago (T181), cuerpo extraño en el estómago (T182), cuerpo extraño en el intestino delgado (T183), cuerpo extraño en el colon (T184), cuerpo extraño en el ano y el recto (T185), cuerpo extraño en otras y múltiples partes de las vías respiratorias (T178) y cuerpo extraño en las vías respiratorias no especificadas (T179).

Se encontraron 155 registros, de los cuales se excluyeron 19 pacientes por tener diagnóstico de cuerpo extraño en la vía aérea o en el recto o por falta de datos al egreso.

Se describieron las características demográficas. Las variables cuantitativas se calcularon como promedios y desviaciones estándar, o como medianas y rangos intercuartiles. Las variables cualitativas se expresaron como porcentajes. Las variables de resultado fueron: muerte, traslado a unidad de cuidados intensivos, traslado al servicio de hospitalización, remisión y egreso.

Este estudio fue aprobado por el Comité de Ética Médica y Biomédica de la institución.

Resultados

Se analizaron 136 pacientes que cumplían con los criterios de inclusión establecidos (fig. 1). Se describieron las variables independientes: edad, sexo, antecedentes médicos, síntomas, tiempo de evolución, métodos diagnósticos, tratamiento y tipo de cuerpo extraño.

En el periodo del estudio encontramos 3,5 casos de ingestión de cuerpo extraño por cada 1.000 niños que consultaron al Servicio de Urgencias de nuestra institución. Los 136 casos se distribuyeron así: 60% niños y 40% niñas; la mediana de edad fue de 3 años y 5 meses. Diez pacientes (7,4%) tenían antecedentes de riesgo para ingestión y complicaciones por ingestión de cuerpo extraño, entre los cuales se incluyeron retraso del desarrollo psicomotor, autismo, epilepsia y cirugía o malformación del tracto gastrointestinal.

Los principales síntomas fueron: sialorrea (25%), náuseas o emesis (22,8%), disfagia (16,1%), tos o dificultad respiratoria (9,5%) y odinofagia (8%) (tabla 1).

El tiempo de evolución entre la presentación del evento y la consulta a la Fundación Valle del Lili fue de 10 horas (rango intercuartílico: 1,5-24 horas). Las ayudas diagnósticas utilizadas fueron: radiografía (78%), endoscopia de vías digestivas (42%) y escanografía (3%). En 73% se tomó radiografía de tórax, en 53% de abdomen, en 23% de cuello y en 24% tanto de tórax como de abdomen. En cuanto al tipo de cuerpo extraño, la mayoría de consultas fue por ingestión de monedas (27,9%), objetos romos (24%), objetos cortantes o punzantes (17%), espinas de pescado (11%), residuos alimentarios (5%), baterías (5%) y desconocido (5%) (fig. 2).

Los pacientes atendidos recibieron diversas intervenciones terapéuticas, de acuerdo con el cuadro clínico presentado. A la mayoría de los pacientes (30,8%) se les dio salida sin intervención (valoración, radiografía sin observación o ambos), manejo expectante únicamente (valoración, observación o radiografía) al 26,5%, endoscopia terapéutica al 12,5%, observación posterior a la endoscopia de vías digestivas al 24,6%, y en menor porcentaje (3,7%) se hicieron procedimientos de extracción en el área de urgencias (tabla 2).

La mitad de los pacientes admitidos (52,9%) requirieron observación durante un tiempo variable, para probar la tolerancia a la vía oral o vigilar algún síntoma de alarma, sin necesidad de hospitalización.

Del total de pacientes que consultaron, se evidenció la presencia del cuerpo extraño por visualización directa, mediante imágenes o por lesiones sugestivas en la mucosa gastrointes-

Criterios de inclusión	Criterios de exclusión
<ul style="list-style-type: none"> • Edad 0-16 años • Pacientes que consultaron al servicio de urgencias por ingestión de cuerpo extraño 	<ul style="list-style-type: none"> • Cuerpo extraño en ubicación diferente al tubo digestivo • Familiares, acudientes y/o pacientes que rechazaron el tratamiento o que solicitaron alta voluntaria • Atención del paciente limitada por problemas administrativos

Figura 1 – Criterios de inclusión y exclusión.

Tabla 1 – Características de la población de estudio (n=136)

Características	Valor
Edad (meses)	42.5 (25.5-71.5)
Sexo	n (%)
Femenino	55 (40.44%)
Masculino	81 (59.56%)
Sistema de salud	84 (61.76%)
Contributivo	45 (33.09%)
Pre pagado	4 (2.94%)
Subsidiado	1 (0.74%)
No asegurado	1 (0.74%)
Particular	1 (0.74%)
Otros	1 (0.74%)
Antecedente médicos de riesgo	10 (7.4%)
Síntomas	34 (25%)
Sialorrea	31 (22.8%)
Nauseas /emesis	22 (16.18%)
Disfagia	13 (9.5%)
Tos	11 (8%)
Odinofagia	1 (0.74%)
Dolor torácico	33 (24.26%)
Otros síntomas	44 (32.3%)
Sin síntomas	

tinal en 89 pacientes (65%). Se logró extraer el objeto ingerido en el 36% del total, la mayoría por endoscopia. De los que requirieron endoscopia de vías digestivas [57 (42%)], en la tercera parte no se encontró el objeto ingerido. Las lesiones más frecuentemente encontradas fueron: lesión de mucosas, 34 (25%); inflamación de mucosas, 18 (13,2%); otros hallazgos relevantes, 4 (2,9%) como necrosis esofágica, sangrado de mucosa oral, rectal y laringoespasmio secundario a la extracción del cuerpo extraño y; en menor porcentaje, obstrucción, 3 (2,2%). No se encontraron ni perforaciones, ni fístulas asociadas. De los 136

Tabla 2 – Manejo en Urgencias

Característica de la atención	Valor n (%)
Tiempo de Evolución	10 (1.5-24) horas
Método Diagnóstico	
Radiografía	106 (77.94%)
Endoscopia vías digestivas altas	57 (42%)
Escanografía	4 (2.94%)
Resonancia magnética nuclear	0 (0%)
Tipo de Cuerpo Extraño	
Moneda	38 (27.9%)
Objetos romos	33 (24.3%)
Objetos cortantes/punzantes	24 (17.6%)
Espina de pescado	16 (11.7%)
Residuos Alimentarios	7 (5.15%)
Pilas	7 (5.15%)
Desconocido	7 (5.15%)
Tipo de Manejo	
Manejo expectante	36 (26.5%)
Endoscopia	17 (12.5%)
Cirugía	5 (3.7%)
Manejo expectante + Endoscopia + Cirugía	1 (0.7%)
Manejo expectante + Endoscopia	33 (24.6%)
Manejo expectante + Cirugía	2 (1.48%)
Endoscopia + Cirugía	1 (0.7%)
Salida sin intervención	42 (30.8%)

pacientes, 5 pacientes (3,68%) requirieron hospitalización en piso; no se reportó ningún caso de muerte o traslado a la unidad de cuidados intensivos. Tampoco hubo diferencia en las complicaciones y desenlace con respecto al tiempo de evolución del evento (tabla 3).

Discusión

En el período de estudio encontramos 3,5 casos de ingestión de cuerpo extraño por cada 1.000 niños que consultaron a urgencias de nuestra institución. No se conoce un dato exacto de incidencia a nivel mundial, ni datos locales con los cuales podamos comparar este hallazgo.

Sin embargo, en el 2013, la American Association of Poison Control Centers reportó 87.000 casos en menores de 20 años¹⁸. Otro estudio del departamento de urgencias de un hospital estadounidense reportó una prevalencia 0,54% de ICE del total de los niños que consultaron en un periodo de 6 años¹⁰. En cuanto a la mediana de edad y distribución por género, coincide con lo reportado en la literatura^{1,23}.

El tiempo de evolución encontrado entre la ingestión de cuerpo extraño y la consulta a urgencias de nuestra institución fue muy variado, y estuvo relacionado especialmente con el régimen de seguridad social de nuestros pacientes. El tiempo promedio entre el evento y la consulta fue de 4,5 horas en los casos de medicina prepagada, mientras en los otros regímenes este tiempo fue cinco veces más (24 horas). Probablemente debido a que nuestra institución es de alta complejidad y los pacientes que no cuentan con un plan de salud complementario son remitidos de centros dentro de la ciudad o de lugares distantes de la región suroccidente del país. Estos tiempos de

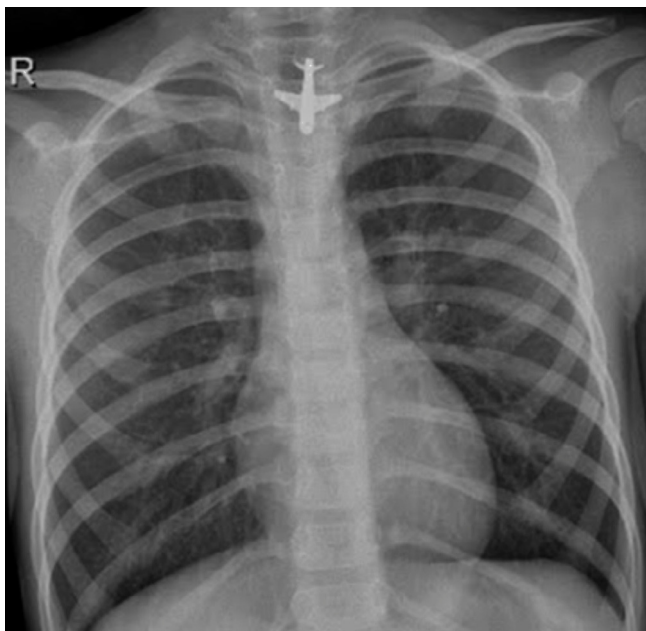
**Figura 2 – Objeto metálico enclavado en esófago superior.**

Tabla 3 – Complicación y Desenlace de acuerdo al Tiempo de Evolución

Tipo de Complicación	Total n (%)	≤12 horas n=86	>12 horas n=50	P valor
Lesión de mucosas	34 (25%)	15	19	P=0.008
Inflamación de mucosas	18 (13.24%)	9	9	P=0.211
Obstrucción	3 (2.21%)	1	2	P=0.277
Otras complicaciones relevantes	4 (2.94%)	1	3	P=0.107
Perforación y fistulas	0 (0%)	0	0	
Evolución Alta	131 (96.3%)	85	46	P=0.041
Traslado a hospitalización	5 (3.68%)	1	4	P=0.041

remisión tienden a ser prolongados, afectando el tiempo de espera para la atención médica y la toma de estudios diagnósticos que se llevan a cabo en otras instituciones antes de la llegada del paciente.

Se estima que hasta 40% de los casos de ingestión de cuerpo extraño no son presenciadas por un adulto y, en muchos casos, los niños pueden permanecer asintomáticos^{1,24}. En nuestro estudio, la tercera parte, 44 (32,3%) de los pacientes no presentaban ningún síntoma. Estos datos coinciden con lo reportado en otros estudios donde del 20 al 40% de los pacientes son asintomáticos¹⁰. Cuando el análisis se hizo solamente entre los que ingirieron monedas, el porcentaje de asintomáticos es mayor, alrededor del 50%. La mayoría de los pacientes de nuestro estudio presentaron sialorrea, emesis, disfagia, odinofagia y síntomas respiratorios, datos que concuerdan con lo descrito en la literatura^{1,13,14}.

Habitualmente, los objetos se alojan en el esófago en uno de los tres lugares anatómicos de estrechamiento²⁵. El lugar de alojamiento descrito con mayor frecuencia es a nivel del tercio superior del esófago, en el borde inferior del músculo cricofaríngeo^{5,25}, el segundo lugar de estrechamiento es el tercio medio, donde se cruza con el arco aórtico^{5,26}; finalmente, los objetos pueden alojarse en el esfínter esofágico inferior, en la unión gastroesofágica^{5,22}. Los cuerpos extraños identificados por endoscopia, se localizaron la mayoría en el tercio proximal del esófago (50,8%), y en menor porcentaje, en la región distal (3,5%) y media (3,5%), lo cual coincide con lo reportado en a nivel mundial^{8,24}.

La baja frecuencia de complicaciones descritas en pacientes con patología gastrointestinal o sin ella, también fue evidenciada en nuestro estudio. Es probable que con un mayor tamaño de muestra se puedan identificar factores de riesgo que favorezcan el desarrollo de complicaciones por ingestión de cuerpo extraño.

En nuestra institución, observamos cómo a pesar de conocer la naturaleza del cuerpo extraño, a la mitad de nuestros pacientes se les tomaron radiografías en casos de sospecha de ingestión de objetos radiolúcidos. En la detección de cuerpos extraños tales como espinas de pescado, la radiografía no tiene

mayor sensibilidad, y su visualización solo se logra a través de laringoscopia directa hecha por un especialista en otorrinolaringología²⁷.

Encontramos que, en la mayoría de los pacientes que consultaron, se evidenció la presencia de cuerpo extraño (65%), y consideramos que se hizo observación en el servicio de urgencias para vigilar signos de alarma o tolerancia a la vía oral, sin una justificación clínica en quienes no presentaban signos o síntomas sugestivos de ingestión o evidencia de esta. La observación y admisión se recomienda reservarlas para pacientes con alta sospecha o confirmación de la ingestión¹⁶.

Es necesario que los padres reciban educación sobre medidas preventivas para disminuir el riesgo de manipulación de objetos pequeños y peligrosos que pueden ser eventualmente ingeridos por los niños, ya que un porcentaje elevado (hasta el 50%) ocurren bajo la supervisión de adultos^{2,13}.

Finalmente, no existen guías ni protocolos internacionales universalmente aceptadas sobre el diagnóstico y enfoque terapéutico de la ingestión de cuerpo extraño; sin embargo, se han establecido algoritmos de manejo, de acuerdo con la visualización de los cuerpos extraños en la radiografía (radiopaco o radiolúcido), la forma del cuerpo extraño, o la probabilidad de causar daño en el tracto gastrointestinal (pilas, imanes, punzantes o cortantes, o huesos). Ante la necesidad de estandarizar la atención de estos pacientes en nuestro servicio de urgencias, y según lo revisado en la literatura, se sugirió la elaboración de una guía de manejo para los casos de ingestión de cuerpo extraño.

Limitaciones

Las principales limitaciones que encontramos en nuestro estudio fueron las relacionadas con la información consignada en las historias clínicas, la cual era poco descriptiva en cuanto a los síntomas y evolución del paciente. En algunas notas de la endoscopia no se encontraron datos sobre la ubicación y el tipo de cuerpo extraño así como tampoco la descripción de lesiones de la mucosa.

Conclusiones

Este estudio es un aporte a la epidemiología local sobre las características sociodemográficas de los pacientes pediátricos con ingestión de cuerpo extraño. Se requieren estudios con mayor muestra de población que permitan determinar las complicaciones más frecuentes.

Conflicto de intereses

Los autores declaran no tener ningún conflicto de intereses.

Agradecimientos

A las personas que nos apoyaron para que este trabajo fuera posible, en la construcción del proyecto de investigación y el

tiempo dedicado a su ejecución, a Diana M. Dávalos y Jairo Osorno, asesores del Grupo de Investigación de la Fundación Valle del Lili. A Darío H. Cobo, pediatra, coordinador del Servicio Urgencias de la Fundación Valle del Lili, quien nos brindó el espacio académico para la investigación. A Otoniel Franco, gastroenterólogo y cirujano pediatra, por sus aportes en la discusión y análisis de este estudio.

B I B L I O G R A F Í A

1. Wright CC, Closson FT. Updates in pediatric gastrointestinal foreign bodies. *Pediatr Clin North Am.* 2013;60:1221-39.
2. Carrillo M, Calderón V. Ingesta de cuerpos extraños. En: Asociación Española de Pediatría, Sociedad Española de Gastroenterología, Hepatología y Nutrición Pediátrica. *Protocolos de Gastroenterología, Hepatología y Nutrición.* Segunda edición. Madrid: Ergon, S.A; 2010. p. 131-4.
3. Ángel LA, León LP, Martínez DC, Jurado M. Cuerpo extraño incidental en tracto gastrointestinal. Reporte de tres casos y revisión de la literatura. *Rev Colomb Gastroenterol.* 2011;26:316-27.
4. Lee JH, Lee JS, Kim MJ, Choe YH. Initial location determines spontaneous passage of foreign bodies from the gastrointestinal tract in children. *Pediatr Emerg Care.* 2011;27:284-9.
5. Jayachandra S, Eslick GD. A systematic review of paediatric foreign body ingestion: presentation, complications, and management. *Int J Pediatr Otorhinolaryngol.* 2013;77:311-7.
6. Dahshan AH, Kevin Donovan G. Bougienage versus endoscopy for esophageal coin removal in children. *J Clin Gastroenterol.* 2007;41:454-6.
7. Waltzman M. Management of esophageal coins. *Pediatr Emerg Care.* 2006;22:367-70.
8. Ospina J, Castrillón ME. Cuerpos extraños en tracto gastrointestinal en niños. *Rev Colomb Gastroenterol.* 2008;23: 233-8.
9. Yalçın S, Karnak I, Ciftci AO, Senocak ME, Tanyel FC, Büyükpamukçu N. Foreign body ingestion in children: an analysis of pediatric surgical practice. *Pediatr Surg Int.* 2007;23:755-61.
10. Kay M, Wyllie R. Foreign body ingestions in the pediatric population and techniques of endoscopic removal. *Tech Gastrointest Endosc.* 2013;1:9-17.
11. Jatana KR, Litovitz T, Reilly JS, Koltai PJ, Rider G, Jacobs IN. Pediatric button battery injuries: 2013 task force update. *Int J Pediatr Otorhinolaryngol.* 2013;77:1392-9.
12. Hussain SZ, Bousvaros A, Gilger M, Mamula P, Gupta S, Kramer R, et al. Management of ingested magnets in children. *J Pediatr Gastroenterol Nutr.* 2012;55:239-42.
13. Gregori D, Scarinzi C, Morra B, Salerni L, Berchialla P, Snidero S, et al.; ESFBI Study Group. Ingested foreign bodies causing complications and requiring hospitalization in European children: results from the ESFBI study. *Pediatr Int.* 2010;52:26-3.
14. Popel J, El-Hakim H, El-Matary W. Esophageal foreign body extraction in children: flexible versus rigid endoscopy. *Surg Endosc.* 2011;25:919-22.
15. Eisen GM, Baron TH, Dominitz JA, Faigel DO, Goldstein JL, Johanson JF, et al.; American Society for Gastrointestinal Endoscopy. Guideline for the management of ingested foreign bodies. *Gastrointest Endosc.* 2002;55:802-6.
16. Cheng W, Tam PK. Foreign-body ingestion in children: experience with 1,265 cases. *J Pediatr Surg.* 1999;34:1472-6.
17. Michaud L, Bellaïche M, Olives JP; Groupe francophone d'hépatologie, gastroentérologie et nutrition pédiatriques (GFHGNP). [Ingestion of foreign bodies in children. Recommendations of the French-Speaking Group of Pediatric Hepatology, Gastroenterology and Nutrition]. *Arch Pediatr.* 2009;16:54-61.
18. Mowry JB, Spyker DA, Cantilena LR Jr, Bailey JE, Ford M. 2012 Annual Report of the American Association of Poison Control Centers' National Poison Data System (NPDS): 30th Annual Report. *Clin Toxicol (Phila).* 2013;51:949-1229.
19. Katsinelos P, Paroutoglou G, Chatzimavroudis G, Pilpilidis I, Gelas G, Zavos C, et al. Management of ingested foreign bodies in the upper gastrointestinal tract in childhood: an experience of 66 cases and suggested recommendations. *Ann Gastroenterol.* 2007;20:138-41.
20. Kay M, Wyllie R. Pediatric foreign bodies and their management. *Curr Gastroenterol Rep.* 2005;7:212-8.
21. Skae C, Adam HM. Esophageal foreign bodies. *Pediatr Rev.* 2005;26:234-6.
22. Louie MC, Bradin S. Foreign body ingestion and aspiration. *Pediatr Rev.* 2009;30:295-301.
23. Katsinelos P, Kountouras J, Paroutoglou G, Zavos C, Mimidis K, Chatzimavroudis G. Endoscopic techniques and management of foreign body ingestion and food bolus impaction in the upper gastrointestinal tract: a retrospective analysis of 139 cases. *J Clin Gastroenterol.* 2006;40:784-9.
24. Uyemura MC. Foreign body ingestion in children. *Am Fam Physician.* 2005;72:287-91.
25. Nadir A, Sahin E, Nadir I, Karadayi S, Kaptanoglu M. Esophageal foreign bodies: 177 cases. *Dis Esophagus.* 2011;24:6-9.
26. Schlesinger AE, Crowe JE. Sagittal orientation of ingested coins in the esophagus in children. *AJR Am J Roentgenol.* 2011;196:670-2.
27. Loh WS, Eu DK, Loh SR, Chao SS. Efficacy of computed tomographic scans in the evaluation of patients with esophageal foreign bodies. *Ann Otol Rhinol Laryngol.* 2012;121: 678-81.