NEUROL ARG. 2025;xxx(xx):xxx–xxx

Sociedad Neurológica Argentina
Filial de la Federación Mundial de Neurología

Neurología Argentina

www.elsevier.es/neurolarg

Caso clínico

Seudoparálisis del abducens

Alejandra Heriz[a,*], *Andrea Horsch*[b] *y Jorge Norscini*[b]

[a] *Servicio de Neurología, Hospital Privado de Comunidad, Mar del Plata, Buenos Aires, Argentina*
[b] *Servicio de Neurología, Sección Neuroftalmología, Hospital Italiano de Buenos Aires, Buenos Aires, Argentina*

INFORMACIÓN DEL ARTÍCULO

Historia del artículo:
Recibido el 19 de junio de 2025
Aceptado el 1 de julio de 2025
On-line el xxx

Palabras clave:
Seudoparálisis del abducens
Infarto talámico
Núcleo dorsomedial

RESUMEN

Introducción: La seudoparálisis del abducens (sexto par craneal) es una entidad poco común, con pocos casos reportados en la literatura. No existe un consenso claro sobre los mecanismos anatómicos precisos que la causan, aunque se sugiere que el daño a estructuras como el mesencéfalo, el tálamo o la protuberancia podría ser el origen. Se hipotetiza que una afectación de las vías descendentes que controlan la inhibición de la convergencia, específicamente las que descienden por la zona paramediana del tálamo y decusan en la región subtalámica, podría generar una hiperfunción del recto interno contralateral a la lesión, simulando un déficit del sexto par.

Caso clínico: En este artículo, se presenta un caso de seudoparálisis del abducens en un paciente con una afectación talámica exquisita y aislada. Las imágenes de la resonancia magnética (RM) en cortes coronales y sagitales mostraron una lesión casi exclusiva en el núcleo dorsomedial del tálamo, sin compromiso de otras regiones.

Discusión: Este hallazgo es crucial porque permite inferir que una lesión aislada en el núcleo dorsomedial del tálamo es suficiente para causar esta presentación clínica. La mayoría de los casos reportados previamente involucran múltiples estructuras, haciendo que este reporte sea extremadamente raro y el primero con una lesión tan circunscrita.

Conclusiones: La seudoparálisis del abducens resulta de la alteración de las vías supranucleares a su paso por el tálamo y el mesencéfalo. Nuestro caso destaca que una lesión focal en el núcleo dorsomedial del tálamo puede ser la única causa, lo que representa una presentación infrecuente y única en la literatura médica.

© 2025 Sociedad Neurológica Argentina. Publicado por Elsevier España, S.L.U. Se reservan todos los derechos, incluidos los de minería de texto y datos, entrenamiento de IA y tecnologías similares.

* *Autor para correspondencia.*
Correo electrónico: alejandra.heriz@gmail.com (A. Heriz).

https://doi.org/10.1016/j.neuarg.2025.07.002

1853-0028/© 2025 Sociedad Neurológica Argentina. Publicado por Elsevier España, S.L.U. Se reservan todos los derechos, incluidos los de minería de texto y datos, entrenamiento de IA y tecnologías similares.

Cómo citar este artículo: Heriz A, et al.. Seudoparálisis del abducens. Neurol Arg. 2025. https://doi.org/10.1016/j.neuarg.2025.07.002

Isolated abducens pseudopalsy

Keywords:
Abducens pseudoparalysis
Thalamic infarction
Dorsomedial nucleus

ABSTRACT

Introduction: Abducens (sixth cranial nerve) pseudoparalysis is a rare condition, with few reported cases in the literature. There's no clear consensus on the precise anatomical mechanisms that cause it, though damage to structures like the mesencephalon, thalamus, or pons is suggested as a potential origin. It's hypothesized that an impairment of the descending pathways controlling convergence inhibition, specifically those descending through the paramedian thalamic area and decussating in the subthalamic region, could lead to hyperfunction of the contralateral medial rectus, mimicking a sixth nerve deficit.

Case report: This article presents a case of abducens pseudoparalysis in a patient with exquisite and isolated thalamic involvement. Magnetic resonance imaging (MRI) scans in coronal and sagittal views showed a lesion almost exclusively in the dorsomedial thalamic nucleus, with no involvement of other regions.

Discussion: This finding is crucial as it suggests that an isolated lesion in the dorsomedial thalamic nucleus is sufficient to cause this clinical presentation. Most previously reported cases involve multiple structures, making this report extremely rare and the first with such a circumscribed lesion.

Conclusion: Abducens pseudoparalysis results from the alteration of suprananclear pathways as they pass through the thalamus and mesencephalon. Our case highlights that a focal lesion in the dorsomedial thalamic nucleus can be the sole cause, representing an infrequent and unique presentation in medical literature.

© 2025 Sociedad Neurológica Argentina. Published by Elsevier España, S.L.U. All rights are reserved, including those for text and data mining, AI training, and similar technologies.

Introducción

La parálisis en la abducción del ojo, por disfunción del recto lateral, puede deberse a lesiones supranucleares, nucleares, fasciculares, del nervio o del músculo, incluso la miastenia gravis o enfermedades de la órbita. El sitio de lesión más frecuente es infranuclear, raramente, el déficit puede deberse a la afectación de las vías supranucleares o nucleares.

Las lesiones supranucleares pueden causar la llamada «seudoparálisis del abducens». Esta fue descrita por primera vez en el año 1965 por Fisher et al. como una paresia de la abducción ocular que podría ser superada luego de la realización de estimulación calórica con agua helada[1]. Posteriormente, Caplan definió la misma entidad como «una falla en la abducción ocular que no es debida a disfunción del sexto par craneal»[2].

El tálamo es un núcleo estratégico que posee muchas funciones asociadas a aspectos sensoriales, motores y de comportamiento, participando también en los movimientos oculares. Los infartos talámicos presentan el 11% de los infartos vertebrobasilares[3]. Las manifestaciones oculares son infrecuentemente referidas en infartos talámicos, siendo el compromiso de la mirada vertical, lo más reportado.

Los síntomas asociados a las lesiones talámicas de etiología vascular, dependerá del territorio involucrado, los cuales se pueden dividir en 4 grupos: tuberotalámico (región anterior), inferolateral (región posterior ventral), coroidea posterior (cuerpo geniculado lateral) y arteria paramediana (región paramediana). Las lesiones en el territorio de esta última pueden originar trastornos oculomotores debido al daño del núcleo dorsomedial[4].

La seudoparálisis del abducens aislada como forma de presentación de accidente cerebrovascular isquémico talámico es extremadamente rara ya que en casi de la totalidad de los casos se asocia a daño más allá de este núcleo (mesencéfalo, protuberancia) y a afectación simultánea de los movimientos oculares verticales[5].

En el presente reporte de caso describimos una paciente con diagnóstico de accidente cerebrovascular isquémico talámico, sin afectación de demás estructuras adyacentes, con presentación clínica exquisita de seudoparálisis del sexto par craneal, con una resonancia magnética evidenciando una lesión exquisita en el núcleo dorsomedial del tálamo.

Descripción del caso clínico

Paciente de 75 años de edad con múltiples factores de riesgo vascular: hipertensión arterial, diabetes mellitus, tabaquismo severo (40 paquetes/año), obesidad y sedentarismo. Consultó por diplopía horizontal que cedía ocluyendo cada ojo, de 24 h de evolución, refiriendo empeoramiento de la misma ante la mirada lejana y hacia la izquierda. Negó otros síntomas neurológicos. Asociado a esto refirió disnea grado 4 de inicio súbito 6 h previas a la consulta.

Al examen físico el paciente se encontraba en buen estado general, vigil, orientado en 3 esferas con lenguaje conservado. La evaluación de los campos visuales fue normal, las pupilas eran simétricas y reactivas, sin evidencia de ptosis. Presentaba

Cómo citar este artículo: Heriz A, et al.. Seudoparálisis del abducens. Neurol Arg. 2025. https://doi.org/10.1016/j.neuarg.2025.07.002

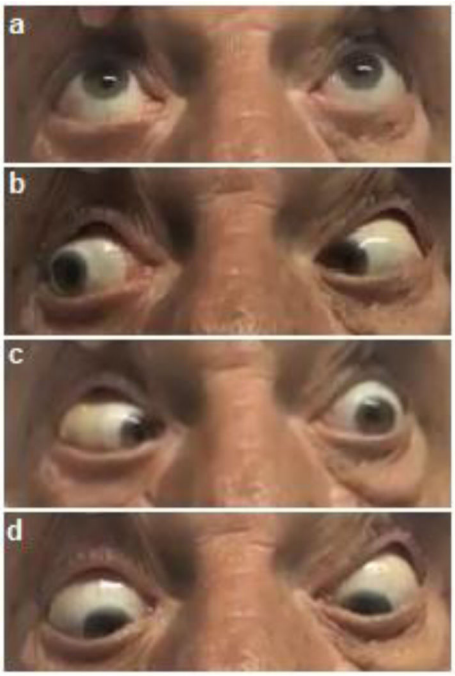

Imagen 1 – Hallazgos semiológicos. a) Supraducción conservada; b) Mirada lateral a derecha conservada; c) Mirada lateral a izquierda con déficit de la abducción del ojo izquierdo y d) Infraversión conservada.

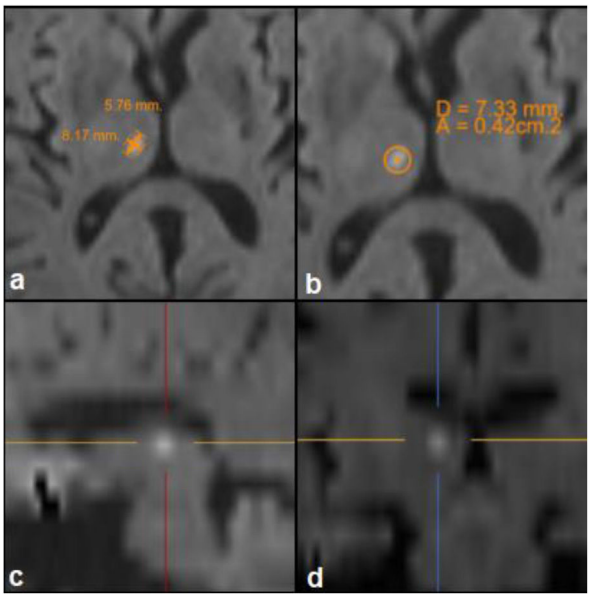

Imagen 2 – Resonancia magnética de cerebro, secuencia de difusión donde se observa hiperintensidad compatible con isquemia aguda. En figura a se observa el tamaño longitudinal y transversal de 5,7 y 8,1 mm, respectivamente. En la figura b se observa el diámetro y el área de 7,3 mm y 0,42 cm^2, respectivamente. En las figuras c y d se observa un corte sagital y coronal, respectivamente, donde se evidencia el compromiso exquisito del tálamo.

diplopía binocular horizontal con empeoramiento de la misma ante la mirada hacia la izquierda. Los movimientos oculares eran desconjugados cuando miraba hacia la izquierda, no había abducción hacia ese lado. Los movimientos verticales y la mirada conjugada hacia la derecha, era normal. Los reflejos oculocefálicos (ROC) eran normales (imagen 1). No poseía trastornos motores o sensitivos y su taxia estaba conservada.

Por dichos hallazgos se solicitó resonancia de cerebro con secuencia de difusión cerebral donde se observó una imagen hiperintensa en secuencia de difusión compatible con restricción exquisita a nivel talámico medial derecho de aproximadamente 8 × 5,7 mm (imagen 2) asociada a hipointensidad en secuencia de ADC, con escasa representación en secuencia FLAIR. Además, se observó en la secuencia FLAIR una imagen de aspecto cavitado subinsular izquierdo, sugestiva de lesión vascular secuelar. Sin hallazgos patológicos en el resto del estudio. Como parte de su evaluación se realizó eco Doppler de vasos de cuello (DVC) donde se evidenció una obstrucción completa de la arteria carótida izquierda asociado a un trombo parcialmente móvil. Se realizó ecocardiograma transtorácico (ETT) que evidenció un deterioro leve de la función del ventrículo izquierdo secundario a hipoquinesia y una aurícula izquierda dilatada (155 ml), sin evidencia de masas, trombos o comunicaciones anormales.

Por presentar disnea grado funcional 4 *de novo* fue evaluado por el servicio de cardiología. Al examen físico cardiológico no se encontraron anormalidades. Se realizó electrocardiograma que evidenció mala progresión de R en precordiales y T negativas en cara anterior e inferior, no presentes en electrocardiograma de referencia. No se halló evidencia de fibrilación auricular. Por sospecha de tromboembolismo pulmonar se solicitó angiotomografía de tórax la cual confirmó el diagnóstico, con hallazgos de obstrucción bilateral. Posterior a la realización de los estudios correspondientes se clasificó el mismo como de moderado riesgo. Por este hallazgo asociado al de trombo fresco carotídeo se decidió inicio de anticoagulación con enoxaparina con *switch* a dicumarínicos orales.

Se interpretó el evento como accidente cerebrovascular isquémico de etiología arteria pequeña. El paciente evolucionó de manera favorable, con resolución de la diplopía al cabo de 96 h de iniciado el cuadro clínico.

Discusión

Ante un paciente que se presenta con diplopía horizontal binocular, esotropía y déficit de la abducción del ojo izquierdo, se debe sospechar parálisis del sexto par craneal como mecanismo causal de esta sintomatología. El déficit puede deberse a lesiones supranucleares, nucleares, fasciculares, del nervio o del músculo, incluso la miastenia gravis o enfermedades de la órbita. Las lesiones fasciculares son la localización más frecuente. Según series de casos, la etiología más común de daño del sexto par craneal infranuclear es la microvascular, seguida por la traumática[6].

Existen criterios clínicos con los cuales es posible diferenciar una lesión nuclear e infranuclear de una supranuclear. El más consistente de estos, según reportes de casos, es la indemnidad de los movimientos oculares ante la realización del ROC[9]. Esta diferenciación fue realizada por primera

Cómo citar este artículo: Heriz A, et al.. Seudoparálisis del abducens. Neurol Arg. 2025. https://doi.org/10.1016/j.neuarg.2025.07.002

vez por Anton Lutz en 1925, refiriéndose a la misma como «oftalmoplejía internuclear posterior»[10].

Otros signos que se han propuesto para diferenciar a la parálisis del sexto par con la seudoparálisis, es que en esta última podría existir una ausencia de esotropía ipsilateral[9,11,12] o nistagmo contralateral en aducción[9,12,13], elementos en el examen físico no presentes en la parálisis del sexto par nuclear o infranuclear. En el nuestro caso consideramos que el paciente presentaba una afectación supranuclear, dado que se constató la indemnidad de la abducción ante la realización de los ROC, a pesar de la ausencia de los otros 2 signos clínicos, por lo que podría considerarse que estos últimos no son encontrados en la totalidad de los casos o del pequeño tamaño de la lesión en nuestro paciente.

Cuando la lesión afecta las vías supranucleares se denomina seudoparálisis del abducens. Existe escasa literatura sobre esta entidad debido a su poca frecuencia, ya que en una serie donde se analizaron las características de 22 pacientes con seudoparálisis del abducens, solo en un caso de los que poseían infartos en la región mesencefálica presentaron este déficit, en ninguno de ellos como forma aislada de presentación[7]. En otra serie se analizaron las características de 7 pacientes con seudoparálisis del abducens asociada a lesiones en el mesencéfalo[5]. En la mayoría de ellos (5 pacientes) la parálisis fue bilateral, mientras que los restantes fue unilateral, contralateral al sitio del infarto. A diferencia de nuestro paciente, todos los casos tenían afectación que excedía el tálamo, hacia el mesencéfalo. Además, en estos reportes, la afectación ocular incluía también déficit del tercer par craneal, por lo que la seudoparálisis no era exclusiva, como si lo fue en el caso presentado. En este reporte se plantea que, debido a que todos los pacientes se presentaron con déficits de la mirada vertical, la afectación del núcleo intersticial rostral del fascículo longitudinal medial podría ser importante en el desarrollo de seudoparálisis del abducens. Esta teoría no condice con el caso presente, ya que el paciente no presentaba alteración alguna de los movimientos verticales de ambos ojos. En este trabajo se plantea que, debido a que los autores no contaban con vista coronales y sagitales, los mismos no podían determinar la afectación talámica exclusiva (sin afectación subtalámica), siendo este un punto a considerar en investigaciones futuras. Como se ejemplifica en la figura 1, gracias a la realización de reconstrucciones sagitales y coronales, se puede observar compromiso exclusivamente talámico en nuestro caso.

Existe un reporte de caso[8] en donde se presenta un paciente con muchas similitudes al reportado por nuestro equipo, el cual presentaba un infarto talámico solo con seudoparálisis del abducens. A diferencia de nuestro caso, el paciente presentaba un infarto talámico de casi el doble de dimensiones (1,4 × 1,1 versus 0,8 × 0,5 cm), con afectación de la región subtalámica, sin afectación del mesencéfalo. El paciente presentó recuperación completa al cabo de 3 días de iniciados los síntomas.

En la imagen 3 se intenta ejemplificar la localización del infarto en el caso presentado. Impresiona una afectación predominantemente del núcleo dorsomedial, seguramente con algún grado de afectación de los núcleos adyacentes, debido a la imposibilidad de determinar con precisa exactitud la localización, sin un estudio anatomopatológico.

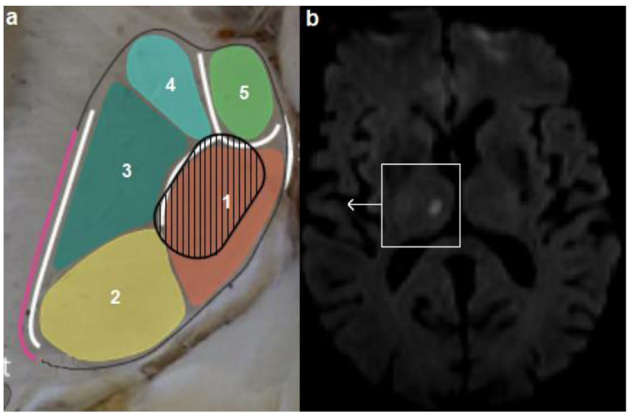

Imagen 3 – En la figura a: representación esquemática del tálamo (corte axial sobre los núcleos superiores) con aproximación de la localización de la lesión. En la figura b: resonancia magnética de cerebro, secuencia de difusión donde se observa lesión hiperintensa compatible con accidente cerebrovascular isquémico agudo a nivel talámico. 1: núcleo dorsomedial; 2: pulvinar; 3: núcleo lateral posterior; 4: núcleo dorsolateral y 5: núcleo anterior.

Debido a la poca cantidad de casos reportados en la literatura, y que la gran mayoría de estos la afectación anatómica involucra más de una estructura, no existe consenso sobre los mecanismos anatómicos exactos que conducirían al desarrollo de una seudoparálisis del abducens. De acuerdo con dichos reportes, se cree que un daño en estructuras como el mesencéfalo, el tálamo o la protuberancia puede causar esta entidad[14]. En estos casos la afectación podría involucrar a las vías descendentes del control de la inhibición de la convergencia, generando así, un déficit de la misma. Esta vía desciende por la zona paramediana del tálamo, para luego decusar en la región subtalámica hacia el núcleo del tercer par contralateral. La consecuencia de la afectación de esta vía sería una hiperfunción del recto interno contralateral a la lesión, generando la apariencia clínica de un déficit del sexto par.

Conclusiones

La seudoparálisis del abducens ocurre cuando existe una alteración de las vías supranucleares en su paso por el tálamo y el mesencéfalo, pudiendo ser de diversas etiologías.

En nuestro caso presentamos un paciente con afectación exquisita del tálamo, con imágenes de la lesión en cortes coronales y sagitales en la RMI, que podrían ubicarla casi exclusivamente en el núcleo dorsomedial, sin daño en las demás regiones, lo que permite deducir que una lesión aislada en esta estructura podría causar esta presentación clínica. Esta forma de presentación es extremadamente rara y la primera reportada con una lesión tan circunscrita.

Financiación

Los autores declaran no haber recibido financiación para la realización de este trabajo.

Conflicto de intereses

Los autores declaran no tener ningún conflicto de intereses.

BIBLIOGRAFÍA

1. Fisher CM, Picard EH, Polak A, Dalal P, Ojemann RG. Acute hypertensive cerebellar hemorrhage. J Nerv Ment Dis. 1965;140:38–57, http://dx.doi.org/10.1097/00005053-196501000-00004.
2. Caplan LR. Top of the basilar syndrome. Neurology. 1980:72, http://dx.doi.org/10.1212/wnl.30.1.72.
3. Bogousslavsky J, Van Melle G, Regli F. The Lausanne Stroke Registry: Analysis of 1,000 consecutive patients with first stroke. Stroke. 1988;19:1083–92.
4. Schmahmann JD. Vascular syndromes of the thalamus. Stroke. 2003;34:2264–78.
5. Pullicino P, Lincoff N, Truax BT. Abnormal vergence with upper brainstem infarcts: Pseudoabducens palsy. Neurology. 2000;55:352–8.
6. Berlit P. Isolated and combined pareses of cranial nerves III, IV and VI. A retrospective study of 412 patients. J Neurol Sci. 1991;103:10–5.
7. Rousseaux M, Cabaret M, Lesoin F, Devos P, Dubois F, Petit H. Bilan de L'Amnesie des Infarctus Thalamiques Restreints - 6 Cas. Cortex. 1986;22:213–28, http://dx.doi.org/10.1016/s0010-9452(86)80046-6.
8. Ghasemi M, Riaz N, Bjornsdottir A, Paydarfar D. Isolated pseudoabducens palsy in acute thalamic stroke. Clin Imaging. 2017;43:28–31.
9. Wiest G, Wanschitz J, Baumgartner C, Trattnig S, Deecke L, Mueller C. So-called posterior internuclear ophthalmoplegia due to a pontine glioma: A clinicopathological study. J Neurol. 1999;246:412–5, http://dx.doi.org/10.1007/s004150050375.
10. Lutz A. Über einseitige Ophthalmoplegia internuclearis anterior. Graefes Arhiv für Ophthalmologie. 1925;115:695–717, http://dx.doi.org/10.1007/bf01853312.
11. Thömke F, Hopf HC. Abduction paresis with rostral pontine and/or mesencephalic lesions: Pseudoabducens palsy and its relation to the so-called posterior internuclear ophthalmoplegia of Lutz. BMC Neurol. 2001;1:4.
12. Reid MS, DePoe SA, Darner RL, Reid JP, Slagle WS. Clinical presentation of pseudo-abducens palsy. Optom Vis Sci. 2015;92 Suppl 1:S76–80.
13. Kommerell G. Internuclear ophthalmoplegia of abduction Isolated impairment of phasic ocular motor activity in supranuclear lesions. Arch Ophthalmol. 1975;93: 531–4.
14. Thömke F, Hopf HC, Krämer G. Internuclear ophthalmoplegia of abduction: Clinical and electrophysiological data on the existence of an abduction paresis of prenuclear origin. J Neurol Neurosurg Psychiatry. 1992;55:105–11.

Cómo citar este artículo: Heriz A, et al.. Seudoparálisis del abducens. Neurol Arg. 2025. https://doi.org/10.1016/j.neuarg.2025.07.002