NEUROL ARG. 2025;xxx(xx):xxx–xxx

Sociedad Neurológica Argentina
Filial de la Federación Mundial de Neurología

Neurología Argentina

www.elsevier.es/neurolarg

Caso clínico

Accidente cerebrovascular isquémico y síndrome de robo de la subclavia: más que un hallazgo incidental

Alexandra Ferreirós, Carolina García-Alfonso, Lussiana Folleco Insuasty y Juliana Coral*

Unidad de Neurología. Pontificia Universidad Javeriana. Hospital Universitario San Ignacio, Bogotá, Colombia

INFORMACIÓN DEL ARTÍCULO

Historia del artículo:
Recibido el 6 de octubre de 2024
Aceptado el 3 de julio de 2025
On-line el xxx

Palabras clave:
Arteria subclavia
Arteria vertebral
Síndrome de robo de la subclavia
Infarto cerebral
Enfermedades cerebrovasculares

RESUMEN

Introducción: El síndrome de robo subclavio ocurre por flujo retrógrado secundario a estenosis de la arteria subclavia ipsilateral, que lleva a cambios hemodinámicos en territorio de la circulación posterior, pudiendo llevar a lesiones isquémicas.
Caso clínico: Paciente con cuadro de debilidad aguda asociado a hipoestesia, se documentó infarto en territorio de la arteria cerebral media (ACM) izquierda, en estudios de extensión se evidenció un síndrome de robo subclavio.
Conclusión: El síndrome de robo subclavio se ha encontrado cada vez más asociado a lesiones isquémicas en territorio vertebrobasilar, por lo cual el neurólogo se debe familiarizar con la patología y su abordaje.

© 2025 Sociedad Neurológica Argentina. Publicado por Elsevier España, S.L.U. Se reservan todos los derechos, incluidos los de minería de texto y datos, entrenamiento de IA y tecnologías similares.

Ischemic Stroke and Subclavian Steal Syndrome: More than just an incidental finding

Keywords:
Subclavian artery
Vertebral artery
Subclavian Steal Syndrome
Stroke
Cerebrovascular disorders

ABSTRACT

Introduction: Subclavian steal syndrome occurs due to retrograde flow secondary to ipsilateral subclavian stenosis which leads to hemodynamic changes causing cerebrovascular lesions, specifically in the posterior arterial territory.
Case: A patient with acute weakness and hypoesthesia. MRI revealed a stroke in the left middle cerebral artery territory. Further studies reported subclavian steal syndrome.

* *Autor para correspondencia.*
Correo electrónico: alexandraferreiros@gmail.com (A. Ferreirós).
https://doi.org/10.1016/j.neuarg.2025.07.001
1853-0028/© 2025 Sociedad Neurológica Argentina. Publicado por Elsevier España, S.L.U. Se reservan todos los derechos, incluidos los de minería de texto y datos, entrenamiento de IA y tecnologías similares.

Cómo citar este artículo: Ferreirós A, et al.. Accidente cerebrovascular isquémico y síndrome de robo de la subclavia: más que un hallazgo incidental. Neurol Arg. 2025. https://doi.org/10.1016/j.neuarg.2025.07.001

Conclusion: Subclavian steal syndrome is associated with cerebrovascular disease, particularly in the posterior territory, hence, neurologists should be aware of the clinical picture, diagnosis approach and treatment options.

© 2025 Sociedad Neurológica Argentina. Published by Elsevier España, S.L.U. All rights are reserved, including those for text and data mining, AI training, and similar technologies.

Introducción

El síndrome de robo subclavio es una entidad en la cual existe flujo retrógrado arterial, proveniente de ramas como la vertebral, la axilar o arteria mamaria interna secundario a estenosis subclavia ipsilateral, llevando a cambios hemodinámicos que pueden comprometer la perfusión distal de múltiples territorios tales como el miembro superior, a nivel cardiaco en pacientes con revascularizaciones coronarias con colgajos arteriales, y el parénquima cerebral en el territorio de la circulación posterior, pudiendo llevar a lesiones isquémicas arteriales[1].

La estenosis subclavia es, en la mayoría de los casos, asintomática, por lo que frecuentemente constituye un hallazgo incidental, configurando un desafío para el diagnóstico inicial. En ocasiones puede producir síntomas durante el ejercicio vigoroso, ante la imposibilidad de la circulación de adaptarse a la demanda creciente de flujo. Los síntomas más frecuentes se presentan a nivel de miembro superior a manera de claudicación, dolor y fatiga, pero también, puede manifestarse con síntomas a nivel del sistema nervioso central en territorio vertebrobasilar como vértigo, diplopía, disartria y síncope, desencadenados principalmente por actividad física que involucre miembros superiores o movimientos súbitos de la cabeza. Rara vez puede ocasionar accidente isquémico transitorio (AIT) o accidente cerebrovascular (ACV). Al examen físico es posible constatar diferencia de presión arterial > 20 mmHg en los miembros superiores o soplo en la fosa subclavia[2,3].

El abordaje clínico de estos pacientes se divide, por lo tanto, en dos posibles escenarios: aquellos asintomáticos y los que presentan sintomatología sugestiva. En el primer grupo de pacientes se suele encontrar la estenosis o el compromiso de flujo a manera de hallazgo incidental como se ha mencionado previamente. Por el contrario, en el segundo grupo el abordaje inicial debe ser mediante Doppler. Cabe aclarar que, estudios complementarios como AngioTC o AngioRM permiten cuantificar el grado de estenosis subclavia, no obstante, al no ser estudios dinámicos, no diagnostican el fenómeno de robo para ello, la angiografía es el *gold* estándar, aunque ésta se realiza cuando se plantea un manejo endovascular o quirúrgico[4].

Se han identificado numerosas etiologías, dentro de las cuales la más común es ateroesclerosis, otras causas menos frecuentes incluyen trauma, compresión vascular, manipulación iatrogénica, arteritis de Takayasu, anormalidades vasculares congénitas y disección aórtica[5].

Caso clínico

Hombre de 69 años, agricultor, antecedente de hipertensión arterial, consultó por cuadro clínico de cuatro horas de evolución de debilidad braquial derecha, de inicio súbito, asociado a hipoestesia. No tenía compromiso del lenguaje, alteración del equilibrio ni compromiso de nervios craneales. A la valoración inicial se encontraba estable hemodinámicamente, tensión arterial en 150/80 mmHg, signos vitales dentro de rangos de normalidad, auscultación cardiopulmonar sin hallazgos relevantes. Al examen neurológico presentaba paresia de 4/5 del miembro superior derecho con barré positivo, sin otras alteraciones.

La clínica se interpretó como un evento neurovascular agudo, por lo que se realizó resonancia magnética (RM) cerebral constatándose lesión isquémica aguda en territorio de arteria cerebral media (ACM) izquierda, que no fue llevado a terapias de reperfusión por evidencia de representación de la lesión en secuencia FLAIR (fig. 1). Como parte del estudio etiológico se realizó angioTC de vasos intra y extracraneales con hallazgo de oclusión proximal de arteria subclavia derecha, sin alteraciones o variantes anatómicas en el estudio de vasos intracraneales. Adicionalmente con ecocardiograma transtorácico dentro de límites normales, y holter sin arritmias documentadas. Por ello, se decidió la realización de angiografía digital que evidenció oclusión del tronco braquiocefálico y estenosis de la arteria carótida común derecha, con flujo retrógrado desde la vertebral derecha hacía la subclavia y la carótida común derecha, llenando de forma filiforme la arteria carótida interna derecha (fig. 2). Asimismo, se documentó placa ulcerada en la bifurcación de la carótida común izquierda generando estenosis de aproximadamente el 35%. Con esto, se interpretó como un ACV isquémico secundario a enfermedad carotídea con placa vulnerable que condicionó embolia arterio-arterial. Se llevó a junta médico-quirúrgica decidiéndose tratamiento endovascular (angioplastia con *stent*) en la arteria carótida interna proximal izquierda. En cuanto a la estenosis subclavia, se decidió manejo médico por lo que el paciente fue dado de alta con antiagregación. Continuó seguimiento en nuestra institución, un año después del procedimiento y su evolución ha sido satisfactoria, con una escala modificada de Rankin (mRs) de 1.

Consideraciones éticas

El paciente firmó consentimiento informado para la publicación de este caso, de acuerdo con la Ley 1581 de 2012 de Colombia, con relación a la protección de datos personales. Posteriormente fue aprobado por el comité de ética.

Discusión

El caso presentado corresponde a un paciente con ACV isquémico donde se documentó el fenómeno de robo subclavio

Cómo citar este artículo: Ferreirós A, et al.. Accidente cerebrovascular isquémico y síndrome de robo de la subclavia: más que un hallazgo incidental. Neurol Arg. 2025. https://doi.org/10.1016/j.neuarg.2025.07.001

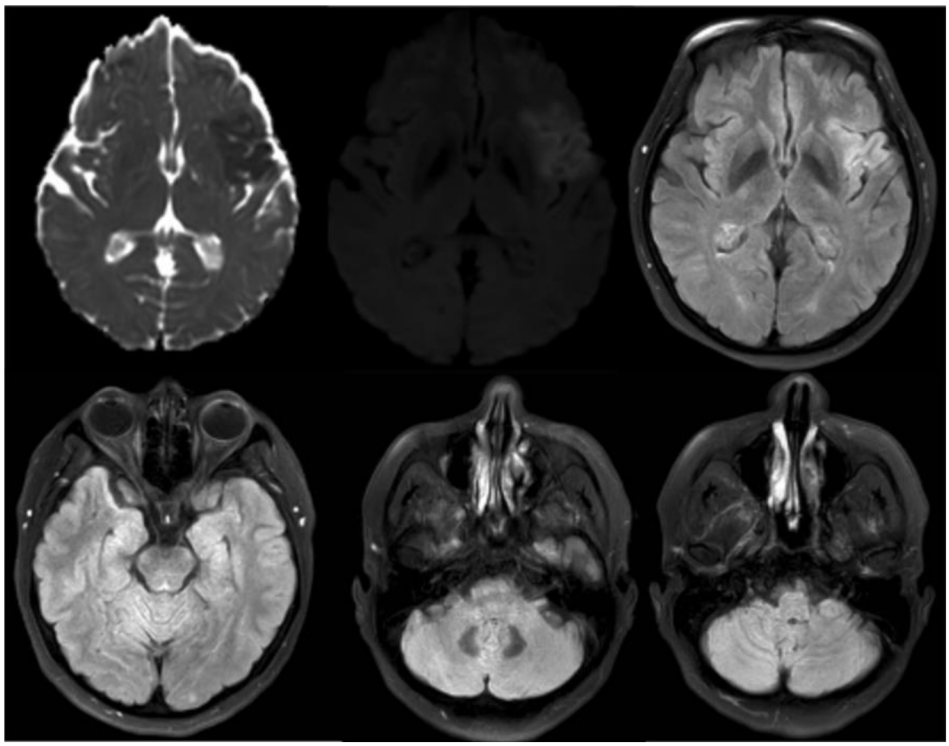

Figura 1 – Resonancia magnética cerebral simple. Se observan cortes axiales en las secuencias ADC (coeficiente de difusión aparente), DWI (imagen ponderada por difusión) y FLAIR (recuperación de inversión atenuada por fluido) con restricción a la difusión en región insular izquierda con representación en la secuencia FLAIR. Los cortes axiales en territorio posterior no demuestran lesiones isquémicas.

como hallazgo incidental, mientras se estudiaba la etiología del evento cerebrovascular, donde la primera alarma fue una estenosis subclavia evidenciada en AngioTC.

Fisiopatológicamente la presión arterial distal se disminuye, creándose un disbalance entre aporte y demanda de sangre, ocasionando un flujo retrógrado de la arteria vertebral a la porción distal de la arteria subclavia ipsilateral[6–8]. Las técnicas imagenológicas han demostrado que una estenosis subclavia de más del 50%, la cual tiene una prevalencia baja que oscila entre el 0,6-6,4%, conlleva a una reducción en la presión, causando una inversión del flujo sanguíneo en la arteria vertebral ipsilateral en hasta un 90% de los pacientes con estenosis subclavia moderada, con consecuente isquemia del parénquima cerebral y del miembro superior del mismo lado[9,10].

La mayoría de los pacientes en los estudios se han reportado como asintomáticos (hasta un 66,7%), mientras que un 30% puede presentar síntomas secundarios a isquemia en territorio posterior. De este último grupo, el diagnóstico de síndrome de robo de la subclavia se ha realizado con base en un hallazgo incidental[11]. En un estudio realizado por Jung et al. en 2014, de 54 pacientes con síndrome de robo subclavio, se identificó una afectación en el lado izquierdo en 79,6% de los pacientes, el porcentaje de estenosis de la arteria subclavia encontrado en dicha serie osciló entre un 40-100%, estenosis significativas en arterias intracraneales o extracraneales combinadas fueron 68,5%, 33% de estos pacientes se presentaron con síntomas tales como vértigo, diplopía, disartria escandida secundarios a isquemia de territorio posterior[11–13]. Mientras que el 66,7% se encontraban asintomáticos y se llegó al diagnóstico incidentalmente. Comparando los dos grupos - asintomáticos y sintomáticos-, en el último fue más frecuente la asociación con dislipidemia, estenosis hemodinámicamente inestable e infartos subclínicos en territorio posterior[11].

En el caso de nuestro paciente, a pesar de tener un alto grado de estenosis, este se encontraba asintomático, y sin hallazgos imagenológicos de infartos en territorio posterior. Como único hallazgo se evidenció un infarto cerebral en territorio anterior.

Al igual que en la mayoría de las publicaciones[8,9,14] se interpretó aterosclerosis como etiología responsable de la estenosis subclavia que condicionó el fenómeno de robo. En diferentes series de casos se ha identificado como etiología más prevalente la ateroesclerosis de la subclavia de predominio en el lado izquierdo (69-82%), esto debido a la angulación, del origen de la arteria subclavia izquierda. Nuestro caso presenta una oclusión por estenosis de la arteria subclavia derecha, una etiología mucho menos frecuente descrita en la literatura[15,16].

En cuanto al diagnóstico de esta patología, si bien, el método complementario inicial en el que se documenta robo subclavio en pacientes asintomáticos suele ser el Doppler de vasos de cuello[17] con el fin de valorar cambios hemodinámicos en la circulación posterior, estos cambios se clasifican en tres grados: el grado uno corresponde a flujo anterógrado con

Cómo citar este artículo: Ferreirós A, et al.. Accidente cerebrovascular isquémico y síndrome de robo de la subclavia: más que un hallazgo incidental. Neurol Arg. 2025. https://doi.org/10.1016/j.neuarg.2025.07.001

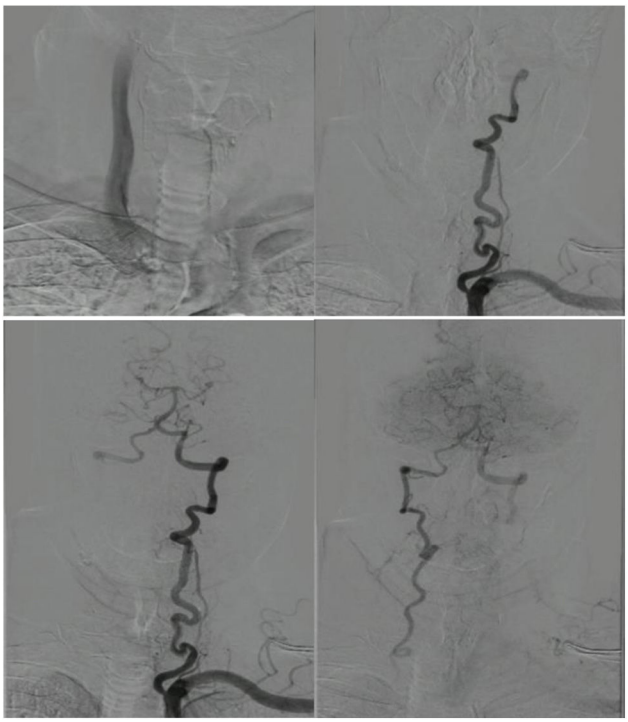

Figura 2 – Angiografía cerebral y de vasos de cuello. Se cateteriza el tronco braquiocefálico derecho y se administra medio de contraste evidenciando ausencia de flujo hacia la porción proximal de la arteria subclavia y arteria vertebral derechas. Se realizaron adquisiciones secuenciales en tiempo arterial y proyecciones AP con cateterización selectiva e inyección de medio de contraste en arteria vertebral izquierda (Imagen superior derecha). En la tercera imagen (inferior izquierda) se observa adecuada opacificación de todos los segmentos de la arteria vertebral y de la circulación posterior. La cuarta imagen, con adquisición en tiempo capilar evidencia llenado por flujo retrógrado de la arteria vertebral derecha hasta su segmento V1 y territorio subclavio distal, compatible con fenómeno de robo subclavio.

notch sistólico, el grado dos tiene flujo bidireccional y finalmente el grado tres se observa flujo retrógrado continuo[18,19].

En nuestro caso el primer estudio de vasos extracraneanos realizado fue angioTC, y al encontrar una oclusión subclavia proximal, a pesar de que este hallazgo no tenía relación directa con el ACV del paciente, se decidió profundizar su estudio mediante la realización de angiografía digital, donde se constató el fenómeno de robo subclavio como hallazgo. Este estudio está reconocido como el *gold* estándar en el diagnóstico de esta patología[19,20].

De acuerdo con el tratamiento de esta patología, se puede establecer un manejo médico conservador, o intervenir mediante terapia endovascular o técnicas quirúrgicas abiertas[21,22]. El manejo con métodos invasivos está indicado en pacientes sintomáticos, con evidencia de compromiso en territorio posterior y alto riesgo de recurrencia en ese territorio. En los últimos años, las angioplastias a través de la técnica endovascular han tomado fuerza, en nuestro caso se definió manejo conservador de la estenosis subclavia, teniendo en cuenta que el territorio era asintomático[23,24].

Este caso, permite ilustrar una presentación inusual de un síndrome de robo subclavio derecho, asintomático, diagnosticado incidentalmente durante el estudio etiológico de un ACV isquémico de territorio anterior, sin signos de compromiso de territorio vertebrobasilar. Entre sus fortalezas, se destaca la caracterización angiográfica detallada del fenómeno de robo en el contexto de enfermedad aterosclerótica multivascular, lo que subraya la importancia de considerar estudiar el territorio posterior, incluso en escenarios atípicos. Se reconocen como limitaciones la ausencia de evaluación Doppler inicial, así como en la indicación de tratamiento endovascular de una estenosis carotídea sintomática menor al 50%, una decisión tomada según el contexto clínico individual del paciente, pero que no se encuentra respaldada por la evidencia actual ni por guías internacionales. Dicha intervención fue discutida en junta médicoquirúrgica, priorizando un abordaje personalizado, reconociendo que dicha conducta no constituye un estándar terapéutico generalizable.

Conclusiones

El síndrome de robo subclavio es una patología que inicialmente se consideraba benigna y poco prevalente, sin embargo, últimamente se reportan más casos como causa de infarto cerebral, por lo cual, se considera pertinente su conocimiento para sospecharla y abordarla dentro de las etiologías atípicas de ACV. Se presenta un caso de un paciente que ilustra el reto diagnóstico que supone esta entidad, sobre todo en pacientes asintomáticos, ya que puede aparecer como hallazgo en múltiples modalidades diagnósticas (en nuestro caso AngioTC y panangiografía), e incluso puede tener factores que sugieran la presencia de la patología como estenosis subclavias. Su identificación oportuna y tratamiento contribuye a la prevención de infartos cerebrales, por lo que su difusión al personal sanitario contribuye a un abordaje integral de la enfermedad cerebrovascular.

Financiación

Los autores declaran que no han recibido financiación específica para la realización de este trabajo.

Conflicto de Intereses

Los autores declaran no tener conflictos de intereses.

BIBLIOGRAFÍA

1. Tong X-G, Wang Y, Chen Y, Zhang C, Li C-H, Dong Z, et al. Intravenous Thrombolytic Therapy for Acute Ischemic Stroke with Subclavian Arterial Steal Syndrome: A Case Report. Cell Biochem Biophys. 2015;73:107–9.
2. Randhawa N, Squires JP, Heran MKS, Mann SK. Where did the clot go? An unusual complication of mechanical thrombectomy caused by malignancy related subclavian steal

phenomenon in a patient with acute basilar artery occlusion. BMJ Case Rep. 2016;2016.
3. Bono LA, Alvarez FG, Soumoulou JB, Filazolla L, Puente L, Ayuso S, et al. Síndrome de robo de subclavia. Revista del CONAREC. 2013;29:236–8.
4. Shemesh E, Karkabi B, Zissman K. Multimodality imaging in subclavian steal syndrome. Oxf Med Case Reports. 2021;2021:omab048, http://dx.doi.org/10.1093/omcr/omab048.
5. Rampini P, Alimehmeti R, Egidi M, Locatelli M, Zavanone M. Left quadrantanopsia caused by traumatic subclavian steal syndrome. J Trauma. 2004;56:1342–4.
6. Cho HJ, Song SK, Lee DW, Choi HY, Heo JH. Carotid-subclavian steal phenomenon. Neurology. 2007;68:702.
7. Woo JD, Markowitz JE. A Great Heist: Subclavian Steal Syndrome Causing Posterior Transient Ischemic Attack and Stroke. Perm J. 2022;26:106–9, http://dx.doi.org/10.7812/TPP/21.234.
8. Bajko Z, Motataianu A, Stoian A, Barcutean L, Andone S, Maier S, et al. Prevalence and Clinical Characteristics of Subclavian Steal Phenomenon/Syndrome in Patients with Acute Ischemic Stroke. J Clin Med. 2021;10:5237, http://dx.doi.org/10.3390/jcm10225237.
9. Kargiotis O, Siahos S, Safouris A, Feleskouras A, Magoufis G, Tsivgoulis G. Subclavian Steal Syndrome with or without Arterial Stenosis: A Review. J Neuroimaging. 2016;26:473–80, http://dx.doi.org/10.1111/jon.12371.
10. Leach DF3rd, Radwanski DM, Kaur P, Das DD, Kondapalli M. Recurrent Subclavian Steal Syndrome: A Novel Case of Vasculopathy. Cureus. 2023;15:e33310, http://dx.doi.org/10.7759/cureus.33310.
11. Jung K-H, Kim J-M, Lee S-T, Chu K, Roh J-K. Brain response characteristics associated with subclavian steal phenomenon. J Stroke Cerebrovasc Dis. 2014;23:e157–61.
12. Policha A, Baldwin M, Lee V, Adelman MA, Rockman C, Berland T, et al. Clinical significance of reversal of flow in the vertebral artery identified on cerebrovascular duplex ultrasound. J Vasc Surg. 2018;67:568–72, http://dx.doi.org/10.1016/j.jvs.2017.07.113.
13. Potter BJ, Pinto DS. Subclavian Steal Syndrome. Circulation. 2014;129:2320–3, http://dx.doi.org/10.1161/CIRCULATIONAHA.113.006653.
14. Labropoulos N, Nandivada P, Bekelis K. Prevalence and impact of the subclavian steal syndrome. Ann Surg. 2010;252:166–70, http://dx.doi.org/10.1097/SLA.0b013e3181e3375a.
15. Labropoulos N, Nandivada P, Bekelis K. Prevalence and impact of the subclavian steal syndrome. Ann Surg. 2010;252:166–70, http://dx.doi.org/10.1097/SLA.0b013e3181e3375a.
16. Gatto LAM, Seabra D, do MR, Zenatti GAG, Frose L, Koppe GL, et al. Endovascular treatment in the subclavian steal syndrome: Series of 29 patients. Arq Bras Neurocir. 2021;40:e120–4, http://dx.doi.org/10.1055/s-0040-1719000.
17. Shemesh E, Karkabi B, Zissman K. Multimodality imaging in subclavian steal syndrome. Oxf Med Case Reports. 2021;2021:omab048, http://dx.doi.org/10.1093/omcr/omab048.
18. AbuRahma AF, Santini A, Beasley M, Davis M, Roshdy MA, Lee A, et al. Critical analysis of vertebral artery flow patterns/subclavian steal detected by cerebrovascular duplex ultrasound examinations and its clinical implications. J Vasc Surg. 2022;76:1634–41, http://dx.doi.org/10.1016/j.jvs.2022.05.029.
19. Thomassen L, Aarli JA. Subclavian steal phenomenon. Clinical and hemodynamic aspects. Acta Neurol Scand. 1994;90:241–4, http://dx.doi.org/10.1111/j.1600-0404.1994.tb02714.x.
20. Alcocer F, David M, Goodman R, Jain SKA, David S. A forgotten vascular disease with important clinical implications Subclavian steal syndrome. Am J Case Rep. 2013;14:58–62, http://dx.doi.org/10.12659/AJCR. 883808.
21. Khurshid F, Khurshid A. Unraveling the complexity: A comprehensive guide to subclavian steal syndrome. J. Shifa Tameer-e-Millat Univ. 2024;6:100–5, http://dx.doi.org/10.32593/jstmu/vol6.iss2.250.
22. Liu Y, Zhang J, Gu Y, Guo L, Li J. Clinical Effectiveness of Endovascular Therapy for Total Occlusion of the Subclavian Arteries: A Study of 67 Patients. Ann Vasc Surg. 2016;35:189–96, http://dx.doi.org/10.1016/j.avsg.2016.01.05.
23. Satti SR, Golwala SN, Vance AZ, Tuerff SN. Subclavian steal: Endovascular treatment of total occlusions of the subclavian artery using a retrograde transradial subintimal approach. Interv Neuroradiol. 2016;22:340–8, http://dx.doi.org/10.1177/1591019916628321.
24. Niu G, Yan Z, Zhang B, Yang M. Endovascular Treatment of Chronic Total Occlusion in the Subclavian Artery: A Review of 23 Cases. Front Neurol. 2020;11:264, http://dx.doi.org/10.3389/fneur.2020.00264.

Cómo citar este artículo: Ferreirós A, et al.. Accidente cerebrovascular isquémico y síndrome de robo de la subclavia: más que un hallazgo incidental. Neurol Arg. 2025. https://doi.org/10.1016/j.neuarg.2025.07.001