

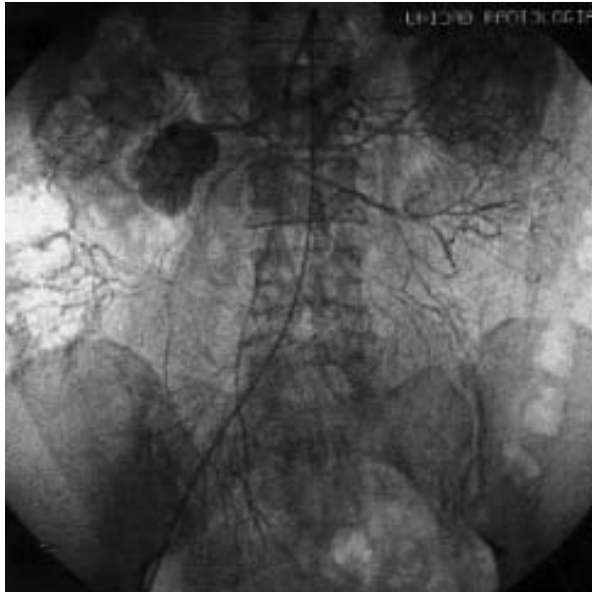

Fig. 1

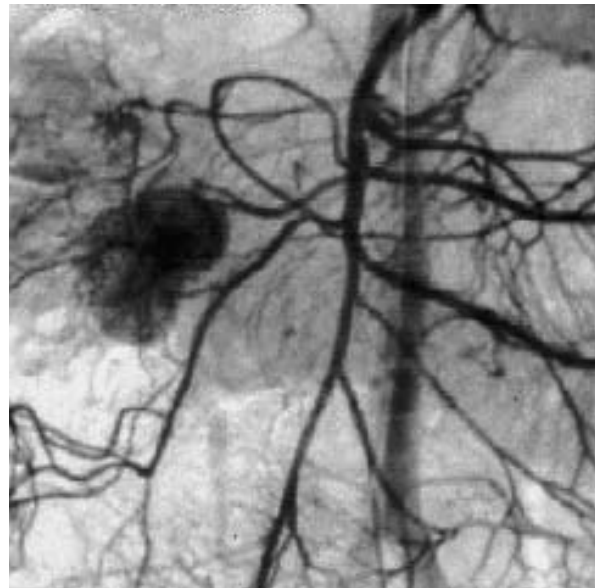


Fig. 2

Mujer de 55 años con antecedentes de 2 episodios de hemorragia digestiva. El primer ingreso se produjo en mayo y el segundo en septiembre de 1998. Se realizaron tres gastroscopias, una colonoscopia con ileoscopia, una gammagrafía con tecnecio para estudio del divertículo de Meckel y una enteroclisia que fueron normales. En febrero de 2000 presentó un nuevo episodio de hemorragia; la gastroscopia y la colonoscopia fueron normales. Se realizó una arteriografía selectiva, en la que se apreció una lesión nodular bien delimitada, de 4 cm, hipervascular, que recibía aporte de sangre de la mesentérica superior y que se localizó en el yeyuno (figs. 1 y 2). La tomografía computarizada abdominal fue normal. Se realizó una intervención quirúrgica que detectó la presencia de una tumoración yeyunal hipervascular de 4 cm de diámetro, a 30 cm del ángulo de Treitz.

**Diagnóstico:** *Tumoración estromal de células fusiformes de yeyuno con patrón morfológico indicativo de tumor de músculo liso de bajo riesgo.*

Cortesía de los Dres. José Reyes, Daniel Ginard y Magdalena Sastre\*  
Servicios de Aparato Digestivo y \*Radiología. Hospital Universitario Son Dureta. Palma de Mallorca.