

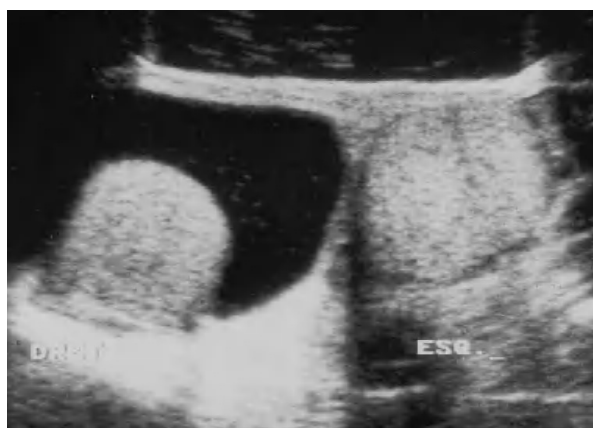

Fig. 1

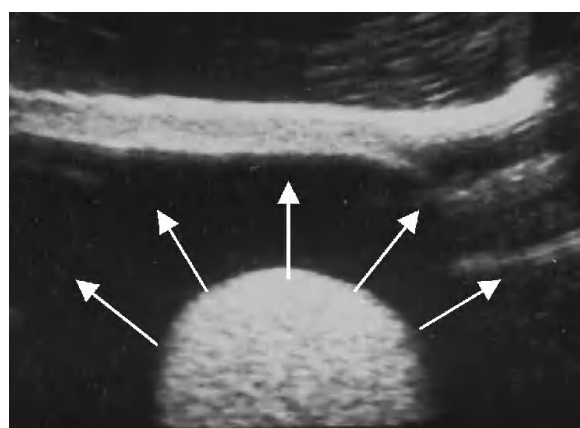


Fig. 2

Varón de 62 años que en el transcurso de 15 días había percibido un aumento de tamaño del escroto. El estudio ecotomográfico reveló una correcta ecogenicidad de ambos testes (fig. 1) y mostró la existencia de un área anecoica que rodeaba el teste derecho (fig. 2) en imagen de «sol naciente».

A los 8 meses de edad los testes descienden por el canal inguinal hasta el escroto, rodeados por la túnica *vaginalis*, que se oblitera en su porción cefálica y se independiza del peritoneo. En el neonato puede aparecer un cierre incompleto de la túnica *vaginalis* que se mantiene comunicante con la bolsa serosa escrotal; suele obliterarse el primer año. Su persistencia o aparición en adultos por procesos inflamatorios, traumatismos o tumores que condicionan obstrucción del drenaje sanguíneo del cordón espermático requiere tratamiento quirúrgico.

Diagnóstico: *Hidrocele. Signo del «sol naciente».*

Sofía González Ortiz^a, Noemí Sala Sastre^b y Xavier Sala Barangé^a

^aServicio de Radiodiagnóstico CDI. Hospital Clínic de Barcelona. Barcelona. España.

^bOspedale Niguarda. Milán. Italia.