

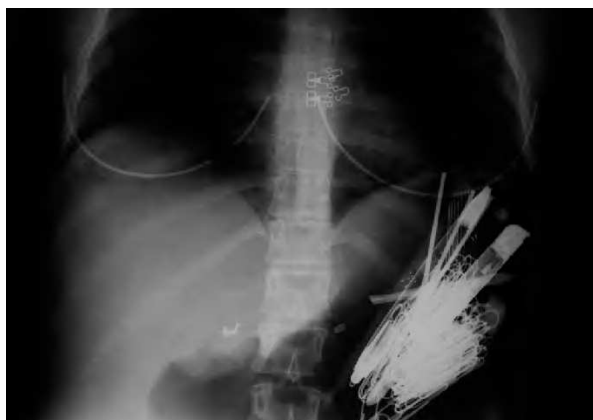

Fig. 1.

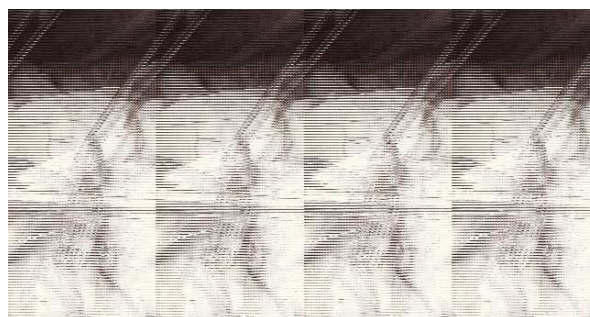


Fig. 2.




Fig. 3.

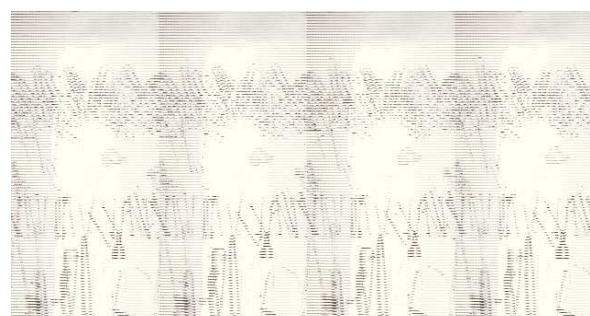


Fig. 4.

Mujer de 36 años con trastorno límite de personalidad, psicosis defectual y un amplio historial de intentos autolíticos y autoagresiones. Destacaba el antecedente de 24 gastroscopias para la extracción de cuerpos extraños y 23 laparotomías para la extracción de objetos en el tracto digestivo o en la cavidad abdominal, así como para la reparación de perforaciones intestinales. Consultó por un cuadro de abdomen agudo. En la radiografía simple se observaban múltiples objetos metálicos en la cámara gástrica (fig. 1) y en asas intestinales. Se intervino quirúrgicamente y se apreció una peritonitis difusa por una perforación yeyunal, múltiples bridas y un amasijo de chatarra en el estómago. Se practicaron lisis de bridas, extracción de las agujas del yeyuno (fig. 2) con resección segmentaria y anastomosis término-terminal y gastrotomía con extracción de los objetos (figs. 3 y 4). Requirió ingreso en la UCI por fracaso respiratorio agudo e inestabilidad hemodinámica. Se le dio de alta a los 8 días, para seguir convalecencia en un centro psiquiátrico.

**Diagnóstico:** *Ingestión de objetos metálicos punzantes con perforación intestinal.*

José Ignacio Rodríguez-Hermosa, Marcel Pujadas, Ramón Farrés y Antoni Codina-Cazador.  
Unidad Médico-Quirúrgica Digestiva. Servicio de Cirugía General y Aparato Digestivo.  
Hospital Universitario Dr. Josep Trueta. Girona. España.