

El nervio óptico y los trastornos de la visión

El nervio óptico es un par craneal de importancia relevante en la práctica clínica. El conocimiento de sus trastornos, en este artículo englobados dentro de otras causas de déficit visual, requiere un conocimiento claro, no necesariamente exhaustivo, de la neuroanatomía básica, desde el impacto de la luz en la retina hasta las rutas por las que este impulso es transportado al córtex occipital para ser interpretado. A lo largo de este trayecto son muchas las causas que pueden dar lugar a las manifestaciones clínicas, como la disminución de la agudeza visual o trastornos de los campos visuales. En este artículo se pretende dar una idea básica del examen clínico del nervio óptico y sus alteraciones.

F. Sánchez Méndez

European Institute for Health Care (EIHCA).
El Montanyá. 08553 Seva. Barcelona.

Recuerdo anatómico

Se trata de un nervio puramente sensorial formado por los receptores periféricos de la retina, las vías centrales y los centros corticales. El ojo es el órgano receptor periférico encargado de la presentación de los estímulos luminosos a la retina. La coroides pigmentaria forma la primera capa de la retina. Su función es absorber la luz y almacenar vitamina A. Le seguirá una capa formada por conos (responsables de la visión diurna y de color) y bastones (visión nocturna y detección del movimiento periférico). El origen del nervio óptico no tiene bastones ni conos y es la causa de la mancha ciega fisiológica de la visión normal. Los conos y bastones formarán sinapsis con las células bipolares, las cuales, a su vez, lo harán con las células ganglionares, de las que saldrán fibras no mielinizadas hacia la papila óptica, en donde se mielinizarán y formarán el nervio óptico. Éste abandona la órbita a través del foramen óptico, cerca de la arteria oftálmica y transcurre hacia atrás hasta unirse al nervio óptico contralateral en el quiasma óptico, donde se producirá una decusación parcial (los axones de las células ganglionares del lado nasal de la retina pasan al lado opuesto). El tracto óptico, formado por fibras nasales contralaterales y temporales homolaterales, abandona el quiasma y se extiende hasta el cuerpo geniculado lateral, aunque algunas fibras abandonan el tracto antes de llegar al cuerpo geniculado y pasan al colículo superior, encargándose del reflejo pupilar. Los axones de los cuerpos celulares del cuerpo geniculado lateral forman la radiación óptica, la cual entrará en el hemisferio en la parte más posterior de la cápsula interna, transcurren por las profundidades de los lóbulos parietal y temporal y terminan en la corteza calcarina del lóbulo occipital (fig. 1).

Exploración

Deberán examinarse las pupilas, la agudeza visual, los campos visuales y el fondo de ojo.

Pupilas

Examinaremos las pupilas con el paciente mirando a un objeto en una distancia intermedia. Se deben apreciar los siguientes aspectos:

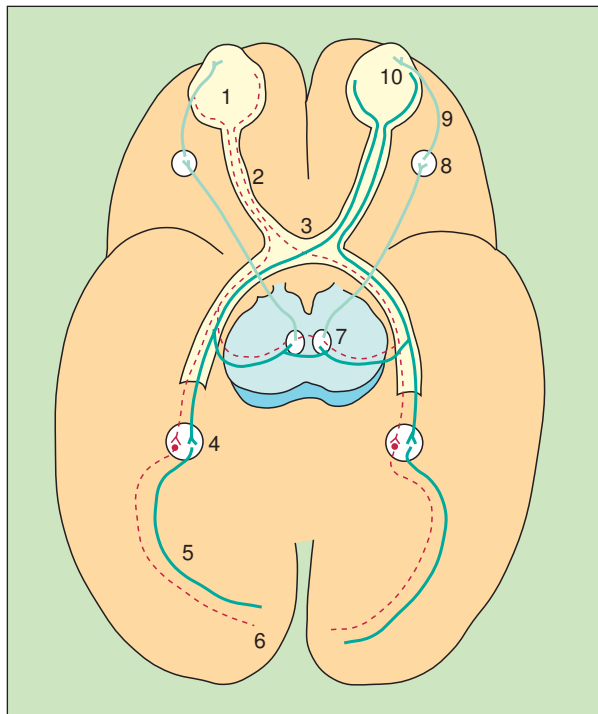


Fig. 1. Anatomía del II par. El ojo (1) posee un campo nasal y otro temporal. Debido a la inversión del rayo de luz en el cristalino, el campo visual temporal se proyectará sobre el campo nasal de la retina y el campo visual nasal sobre el temporal de la retina. Los nervios ópticos (2) de ambos ojos se unirán en el quiasma (3), donde se producirá una decusación parcial de fibras: los axones de los lados nasales de la retina se cruzarán para unirse en el tracto óptico con las fibras temporales homolaterales. El tracto óptico (4) se extenderá hasta el cuerpo geniculado lateral (4), de donde surgirán las radiaciones ópticas (5), que entrarán en la parte más inferior de la cápsula interna y transcurrirán por la profundidad de los lóbulos parietal y temporal y terminará en la corteza calcarina del lóbulo occipital (6). Algunas fibras abandonarán el tracto óptico, antes de llegar al cuerpo geniculado, para llegar al núcleo de Edinger-Westphal (núcleo parasimpático del III par) (7), del mismo lado y del contralateral. Desde aquí, fibras eferentes del III par pasarán al ganglio ciliar (8) y de aquí, a través del nervio ciliar corto (9), a las fibras constrictoras del esfínter pupilar (10).

- **Tamaño.** En individuos sanos el tamaño pupilar es variable. Como regla general, las pupilas son de mayor diámetro en ojos oscuros y tiende a disminuir con la edad.
- **Simetría.** Aproximadamente un 12% de individuos normales presentan pequeñas diferencias en el diámetro pupilar que carecen de significado clínico.
- **Forma.** El contorno de la pupila es circular. Si existen irregularidades se deben, generalmente, a adhesiones del iris en el cristalino como resultado de una iritis antigua.
- **Reacción a la luz.** Ambas pupilas deben contraerse cuando se ilumina uno de los ojos. Una lesión del nervio óptico causará una abolición de la respuesta pupilar a la luz en el mismo lado y también en el ojo contralateral (fig. 2).
- **Reacción a la acomodación.** Cuando se enfoca la mirada en un objeto cercano, se contrae el músculo recto interno, produciendo una convergencia. Los músculos ciliares se contraen también y permiten que el cristalino adopte una forma más convexa. El resultado es la contracción de la pupila en la acomodación para la visión próxima.

Anatomía de la pupila

La pupila constituye la apertura central del iris, que presentará un diámetro variable según estímulos físicos (luz) o nerviosos (miedo, fármacos) (fig. 3).

Patología pupilar

La exploración del reflejo pupilar diferenciará entre lesiones del nervio óptico (II) y lesiones del motor ocular común (III) (fig. 1). Deberá comprobarse la existencia de ptosis (el 70% del elevador palpebral está innervado por el III par) y de deterioro del movimiento ocular. Distinguiremos los trastornos pupilares en dos grandes grupos, según el problema radique en una dilatación o una constricción anormales (tabla 1).

TABLA 1
Clasificación de los trastornos pupilares

DILATACIÓN		CONSTRICCIÓN	
UNILATERAL	BILATERAL	UNILATERAL	BILATERAL
Pupila de Adie	Fisiológica	Síndrome de Horner	Fármacos/drogas
Parálisis del III par	Miedo		Opiáceos
TCE	Oscuridad	Síndrome de Argyll-Robertson	
Herniación	Fármacos/drogas	Sífilis	ACV positivo
	Anfetaminas	Neoplasia	
	Cocaína	Vasculitis	
	Gotas midriáticas	Desmielinización	
		Diabetes	
		Alcohol	
	Encefalopatía anóxica		
	Muerte		

TCE: traumatismo craneoencefálico; ACV: accidente cerebrovascular.

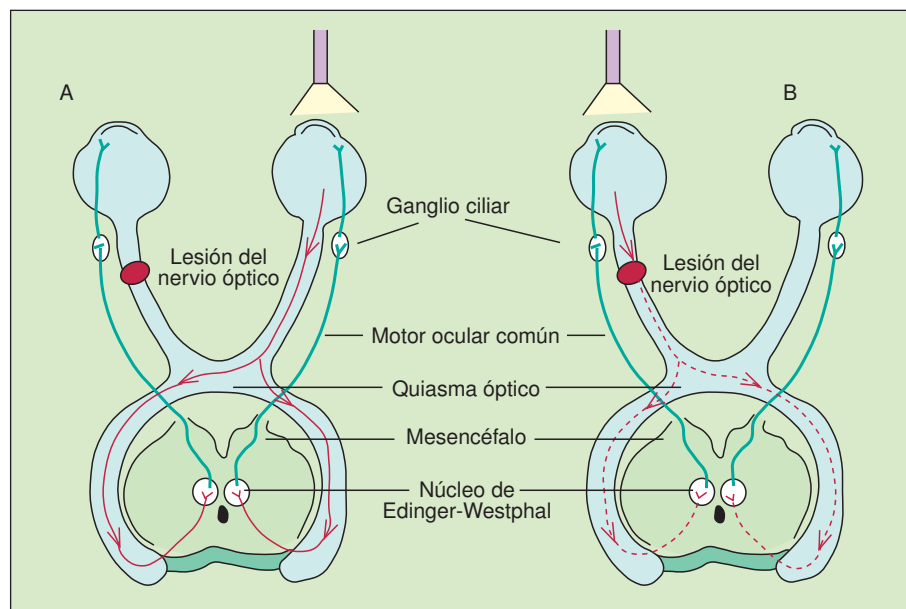


Fig. 2. Reflejo pupilar a la luz. A) Cuando una fuente de luz es aplicada al ojo sano, el ojo opuesto, afectado por una lesión del nervio óptico, también responderá mediante constricción pupilar porque la ruta de este reflejo dependerá de la integridad del III par y no del II. B) Cuando una fuente de luz es aplicada al ojo que presenta una lesión del nervio óptico, la señal no podrá transmitirse apropiadamente al núcleo del III par en el mesencéfalo y la pupila no responderá mediante constricción.

Causas de dilatación pupilar. La pupila de Adie es un trastorno benigno que afecta generalmente a mujeres jóvenes. Suele ser de inicio agudo y presentación unilateral en el 80% de los casos. La pupila, atónica, se dilata y el paciente refiere un nublamiento en el ojo afectado. A menudo está ausente la constricción pupilar tanto con la luz directa como con la consensuada, pero se produce una constricción pupilar muy lenta con la acomodación. Cuando ésta se relaja, se produce una dilatación lenta. Si se asocia a una reducción o una abolición de los reflejos de las extremidades, se denominará síndrome de Holmes-Adie. El diagnóstico se basará en la respuesta pupilar a la pilocarpina (0,1-0,5%), que dará lugar a la contracción de la pupila tónica. La causa es desconocida, aunque se especula que su lesión esté en el mesencéfalo o en el ganglio ciliar.

Causas de constricción pupilar. El síndrome de Horner está causado por una pérdida de la innervación simpática del ojo, que se manifestará por miosis ipsilateral a la lesión, ptosis, aunque menos intensa que la debida a parálisis del III par, y alteración de la sudación cuando la lesión es proximal a la separación de las fibras siguiendo las arterias carótida interna y externa.

El síndrome de Argyll-Robertson consiste en una pupila de pequeño tamaño e irregular que no reacciona a la luz, pero sí a la acomodación y de manera inadecuada a los dilatadores pupilares. Normalmente, es debida a una lesión luética, pero puede deberse a cualquier lesión mesencefálica (neoplasia, vascular, inflamatoria o desmielinizante).

Los opiáceos darán lugar a pupilas pequeñas y arreactivas (fig. 4).

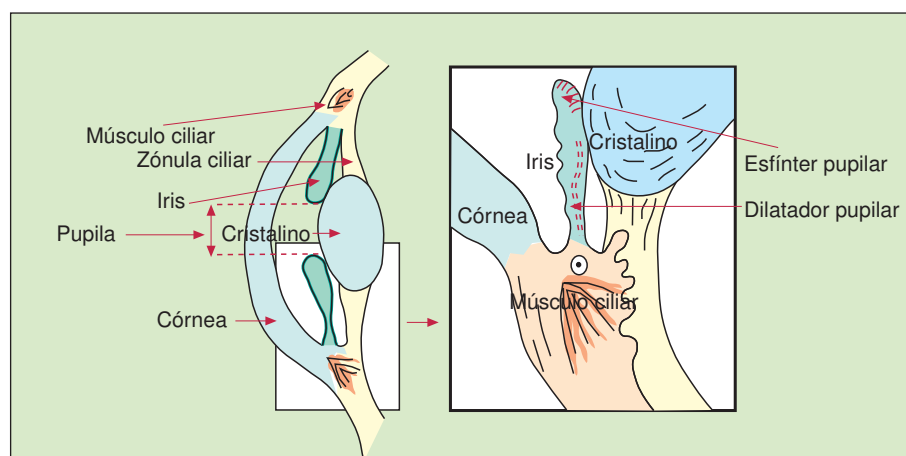


Fig. 3. Anatomía de la pupila. El iris controla el tamaño de la pupila mediante dos grupos de fibras de músculo liso: el esfínter pupilar, un constrictor circular innervado por el sistema nervioso parasimpático del III par craneal (MOC) y el dilatador pupilar, un dilatador radial innervado por el sistema nervioso simpático. El músculo ciliar, de innervación parasimpática del III par, controla el grado de convexidad del cristalino (acomodación) mediante la zónula ciliar.

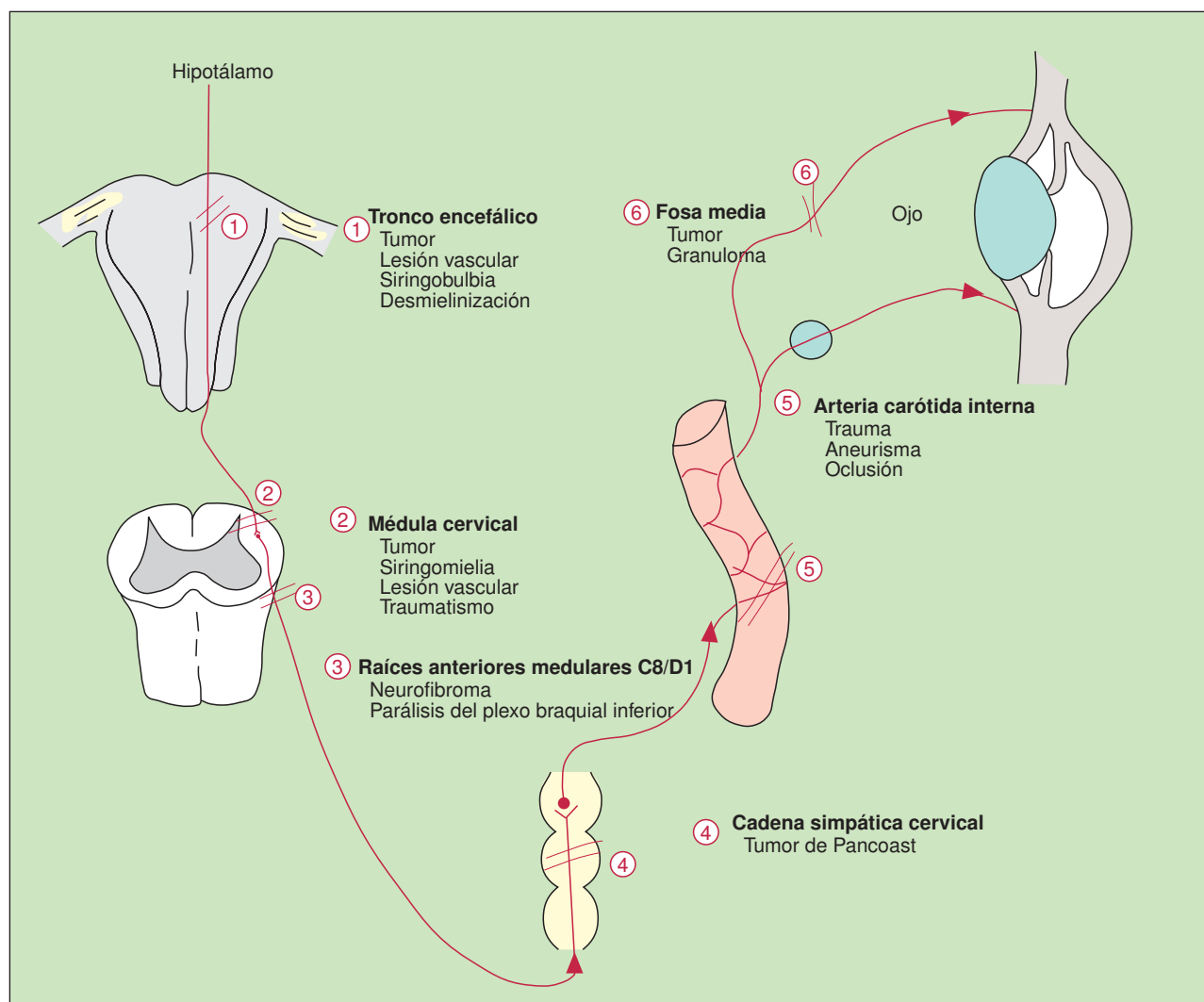


Fig. 4. Causas de constricción pupilar. Las fibras simpáticas descienden desde de la cara lateral del tronco encefálico hacia la médula espinal. Las fibras pupilares salen por las raíces anteriores del hipotálamo, a través de C8 y D1, entran en la cadena simpática y en el ganglio cervical superior y dan origen a fibras posganglionares que ascienden por la pared de la arteria carótida interna y pasan, a través del ganglio ciliar, directamente al iris o se unen a los pares craneales III, IV y VI, que transcurren también hacia el ojo y el iris. Las fibras sudomotoras ascienden por la carótida externa hasta la dermis de la cara.

La interrupción de la innervación sináptica afectará a la dilatación pupilar, al músculo elevador del párpado y a las fibras vasoconstrictoras de la órbita, el párpado y la cara, constituyendo el síndrome de Horner.

Otros trastornos pupilares. El deterioro de la acomodación y de la convergencia tienen un valor limitado puesto que otras manifestaciones clínicas pueden ser más prominentes (enfermedad de Parkinson, tumores de la zona pineal, etc.).

Pupila de Marcus Gunn (fuga pupilar). La iluminación de un ojo produce normalmente una constricción pupilar con un cierto grado de oscilación (*hippus*). Cuando existe una alteración en la transmisión aferente del nervio óptico, esta «fuga» pasa a ser más evidente. Si la fuente de luz se va alternando de un ojo a otro, 4 s en cada uno, paradójicamente, la pupila afectada puede

acabar dilatándose (pupila de Marcus Gunn). La prueba de la iluminación alterna constituye un indicador sensible de la lesión del nervio óptico.

Agudeza visual. Se examinará con el paciente llevando sus gafas habituales, ya que los errores de la refracción no son anomalías de los pares craneales. Habitualmente, la agudeza visual se examina mediante el panel de Snellen, caja megatoscópica colocada en la pared de la consulta donde se representan letras de distintos tamaños en las que la línea superior es visible, en un ojo normal, a una distancia de 60 metros, y las líneas subsecuentes a 36, 24, 18, 12, 9, 6 y 5 m, respectivamente.

La agudeza visual corresponderá al cociente entre la distancia a la que se sitúa el paciente y la distancia a la cual debería ser leída. El paciente se sitúa, generalmente, a una distancia de 6 m ($d = 6$) y se examina la agudeza de cada ojo. El paciente irá leyendo secuencialmente todas las líneas hasta donde pueda llegar. Si sólo visualiza la línea superior la agudeza será de 6/60. Una persona con una agudeza normal deberá leer hasta la séptima línea (agudeza visual 6/6) con cada ojo. A un paciente que no puede leer correctamente las letras más grandes, debería hacerse contar los dedos de una mano puestos delante de cada ojo, y si esto tampoco es posible deberían realizarse movimientos rápidos de la mano delante de cada ojo para verificar la percepción del movimiento. Si esto también falla, puede que tan sólo la percepción de la luz esté presente.

Pérdida de visión

Cualquier anormalidad estructural del ojo y de la cámara puede inducir una reducción de la agudeza visual. Antes de iniciar un estudio de la pérdida de visión deberán descartarse los trastornos de la refracción:

Presbiopía: pérdida fisiológica de la acomodación del ojo con la edad.

Hipermetropía: globo ocular corto.

Miopía: globo ocular largo.

Astigmatismo: variación de la curvatura corneal.

Si esta exploración es normal, la anomalía se encontrará en la retina, las vías visuales o la corteza visual.

Clasificaremos la pérdida de la agudeza visual según la alteración se sitúe en la cámara anterior (tabla 2), segmento posterior (tabla 3) y causas centrales (tabla 4).

Campos visuales

Se definen como la porción de un espacio en el que los objetos son visibles durante la fijación de la mirada en una dirección. Existen tres partes en el campo visual: campo central (se extenderá 20° alrededor del punto de fijación), campo medio (entre 20 y 40°) y campo periférico (> 40°). El campo se explora mediante la confrontación, en la que se comparan los campos visuales del enfermo con los del propio examinador. El paciente cierra un ojo, o lo tapa la mano del examinador, mientras que el examinador cierra el ojo correspondiente, y mediante el dedo de la otra mano explorará los cuatro cuadrantes del campo visual.

Los campos centrales se analizan de forma más específica con el analizador de Humphrey o la rejilla de Amsler, mientras que los periféricos se explorarán mediante el perímetro de Goldman.

Los trastornos de los campos visuales obedecerán al lugar anatómico de la lesión y se manifestarán por pérdidas visuales localizadas totales o segmentarias (fig. 5).

TABLA 2
Causas de pérdida de la agudeza visual en globo ocular y la cámara anterior

SEGMENTO	PATOLOGÍA	CAUSAS
Cristalino	Catarata Opacificación del cristalino	Fisiológica o senil Trauma Fármacos. Corticoides Enfermedades: diabetes Infecciones
Córnea	Queratitis Superficie corneal inflamada	
Iris y cuerpo ciliar	Uveítis Inflamación del iris y cuerpo ciliar, que dará lugar a una pupila irregular de pequeño tamaño	Espondiloartritis seronegativas Enfermedad inflamatoria intestinal Diabetes mellitus Sarcoidosis Infecciones Toxoplasmosis Sífilis Brucelosis Tuberculosis
Obstrucción al drenaje	Glaucoma Aumento de la presión ocular por déficit de drenaje que dará lugar a congestión ciliar, pupila dilatada y nublamiento corneal	Primario Ángulo abierto Ángulo cerrado Secundario Trauma Neovascularización Tumores Uveítis Corticoides Infecciones
Pus en la cámara anterior	Endoftalmitis Infección que afecta al humor vítreo, la úvea y retina	

Fondo de ojo

El examen del fondo del ojo comienza por la superficie. Examinaremos antes la córnea, el iris y el cristalino, visualizaremos el reflejo fotomotor y el estado de las pupilas. El examen se llevará a cabo en una habitación con luz tenue o sin luz. El ojo derecho del examinador explo-

rá el ojo derecho del paciente, y viceversa, lo cual evitará el contacto entre las narices de ambos. El oftalmoscopio se situará a unos centímetros del ojo del paciente y, una vez hallado el reflejo rojo (excluirá la opacidad del cristalino), se llevará tan cerca como sea posible del ojo, dirigiendo el haz de luz hacia la parte nasal para localizar la papila y evitar que la luz incida en la mácula,

TABLA 3
Causas de pérdida de la agudeza visual en el segmento posterior

SEGMENTO	PATOLOGÍA	CAUSAS
Retina	Retinopatía Cualquier anomalía que afecte a la morfología y/o propiedades de la retina Desprendimiento de retina Separación de la retina superficial de la capa pigmentaria	Infecciones: VIH, CMV, HV, Toxoplasma, <i>Chlamydia</i> Tóxicos: Alcohol Otros: HTA, DM, policitemias Espontánea Traumática HTA Diabetes Senil DM
	Degeneración macular Las fibras maculares, funcionalmente muy activas, son las más sensibles a las lesiones, pudiendo producir un defecto específico de visión denominado escotoma	
	Retinitis pigmentosa Degeneración difusa de la retina y migración de células melanínicas hacia la periferia de la retina, lo que por contraste dará lugar a un disco pálido; asimismo, pérdida de la visión periférica y del movimiento y ceguera nocturna (la periferia es rica en bastones, responsables de estas características)	Ataxis hereditaria Miopatías mitocondriales
Vasos	Oclusión de la arteria central de la retina Mediante el oftalmoscopio se apreciará un área de palidez en la zona irrigada por la arteria ocluida; estrechamiento de las arteriolas de la retina	Embolización Isquemia Arteritis del temporal Hipertensión arterial. Arteriosclerosis Vasculitis Colagenosis Enfermedad de Takayasu Síndromes de hiperviscosidad Compresión extrínseca
	Trombosis de la vena retiniana Inflamación intensa del disco óptico, con gran dilatación venosa y numerosas hemorragias en toda la superficie de la retina	
Disco	Papilitis y edema de papila En la papilitis se dará una alteración grave de la agudeza visual debido a inflamación de la cabeza del nervio óptico. El edema de papila se debe a una inflamación pasiva de la papila (cabeza del II par), generalmente debido a un aumento de la presión intracraneal. No afectará la agudeza visual excepto si coexiste con hemorragia macular	Papilitis Causas inflamatorias Infecciones Desmielinización Vasculitis
	Atrofia óptica Palidez del disco óptico, debido a una disminución de la vascularización, asociado a una reducción del número de capilares que cruzan la papila óptica (normalmente de 7 a 10)	Edema de papila Lesiones ocupantes de espacio Hidrocefalia HTA grado IV Trombosis de la vena central de la retina Primaria Vascular (isquemia) Aumento la presión sobre el nervio: Intraocular Intraorbital Intracraneal Trauma Tóxicos: tabaco, alcohol, plomo, etc. Secundaria Postedema de papila o neuritis óptica

VIH: virus de la inmunodeficiencia humana; CMV: citomegalovirus; HV: herpes virus; HTA: hipertensión arterial; DM: diabetes mellitus.

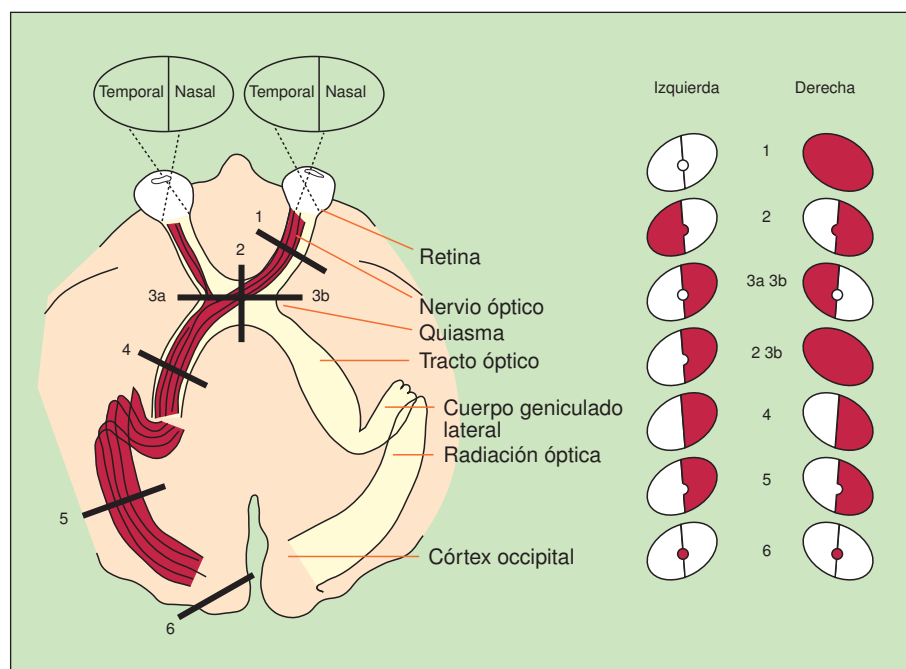


Fig. 5. Campos visuales y vías ópticas. Los números indican los lugares de las lesiones y su correspondiente traducción en defectos del campo visual (rojo). 1. Ceguera en el ojo derecho con pérdida del reflejo fotomotor. 2. Hemianopsia bitemporal (tumores, hipofisarios, craneofaringioma, meningioma) 3 a y b. Hemianopsia binaasal (infrecuente). 2 y 3b. Ceguera del ojo derecho asociada a hemianopsia temporal del campo visual izquierdo. 4. Hemianopsia homónima derecha con afección de la mácula (causa vascular, tumor) 5. Hemianopsia homónima derecha que respeta la visión macular. 6. Hemiescotoma central (macular) homónima derecha.

que hará contraer las pupilas (si no se han empleado midriáticos) y dificultar la visión. La dilatación de la pupila mediante midriáticos no se realizará de forma rutinaria. En aquellos pacientes con predisposición a glaucoma de ángulo cerrado pueden precipitar un ataque agudo, por lo que antes de instilar las gotas deberemos preguntar sobre este antecedente en particular, o si ha observado la visión de halos o anillos de colores alrededor de luces, lo que contraindicará su uso. En el examen del fondo de ojo valoraremos de forma sistemática las siguientes partes:

Papila

Es la región en la que convergen las fibras nerviosas que dan origen al nervio óptico. Se trata de un disco de un

diámetro medio de 1,5 mm. Con frecuencia presenta un creciente temporal o un anillo completo blanquecino por visualizarse la esclera. En otras ocasiones el creciente es oscuro y corresponde al epitelio pigmentario. Nos fijaremos en su color y su forma, la nitidez de bordes y la profundidad de la fovea o la excavación central, y el embudo vascular, por el cual emergen del nervio óptico la arteria y la vena centrales de la retina. La pérdida de esta depresión y la consiguiente borrosidad de los márgenes del disco ocurrirá en el edema de papila. En condiciones normales se puede visualizar un pulso venoso espontáneo. El aspecto oftalmoscópico del edema de papila es prácticamente indistinguible de la papilitis, aunque hay otros criterios diferenciales (tabla 5).

TABLA 4
Causas centrales de pérdida de la agudeza visual

SEGMENTO	PATOLOGÍA	CAUSAS
Nervio óptico	Neuritis óptica Afección retrobulbal del nervio óptico	Enfermedades desmielinizantes: esclerosis múltiple Tóxicos: déficit de vitamina B ₁₂ Isquemia: diabetes mellitus, arteritis temporal Infecciones: mononucleosis
Quiasma	Hemianopsia bitemporal	Tumor hipofisario Meningioma
Radiaciones ópticas	Hemianopsia homónima	Tumores Causas vasculares
Lóbulo occipital	Ceguera occipital	Inicio brusco Infarto occipital bilateral Traumatismo del lóbulo occipital bilateral Inicio gradual Compresión externa

TABLA 5
Diferencias entre edema de papila y papilitis

EDEMA DE PAPILA	PAPILITIS
Congestión del disco con ausencia de pulso venoso Agudeza visual normal inicialmente Punto ciego agrandado Constricción periférica de los campos visuales Visión de color normal Generalmente bilateral	Congestión del disco con presencia de pulso venoso Deterioro de la agudeza visual Amplio escotoma central Dolor al movimiento ocular Visión de color afectada

En el edema de papila se darán de forma secuencial los siguientes acontecimientos, en relación directa con el grado de hipertensión endocraneal:

1) Congestión venosa (> 1/3 de las arterias). 2) Cese de la pulsación venosa (por definición las venas no laten. El llamado pulso venoso de las venas retinianas son un reflejo de la pulsación arterial). 3) Pérdida de la fovea central. 4) Borramiento del disco (inicialmente medial y posteriormente temporal).

El color del disco es generalmente amarillento, lo cual contrasta con el del resto de la retina, que es rojizo. Cuando el disco adquiere un color pálido, generalmente es debido a una atrofia óptica. Deberán examinarse los cuatro cuadrantes de la retina de forma sistemática.

Mácula

Se sitúa en la misma localización horizontal que la papila y a unos 15 ° hacia la zona temporal. Anatómicamente, se define como el área de la retina posterior que contiene pigmento (mácula lútea) y dos o más capas de células ganglionares. Es un área avascular pero cuya periferia se halla profusamente irrigada por ramas de las arteriolas temporales. En su centro se sitúa la fovea, exenta de vasos.

Se buscarán cambios degenerativos, pigmentaciones, vascularizaciones anómalas y hemorragias. La afección de la mácula por cualquier proceso patológico dará lugar a una disminución de la agudeza visual muy superior a la que se daría en cualquier otra parte del fondo de ojo con cambios similares.

Vasos sanguíneos

Las arteriolas retinianas se distinguirán de las vénulas por presentar una coloración más clara y un calibre menor (la relación arteria/vena es de 2:3). Las paredes vasculares son normalmente transparentes, por lo que se visualiza la columna hemática que discurre por su interior.

Se valorarán su calibre y su coloración, así como su tortuosidad y la presencia o ausencia del pulso venoso. La oclusión de la arteria central de la retina dará lugar a una retina pálida, lechosa, debido al edema, mientras que las arterias estarán reducidas de tamaño. En la oclusión de la vena central de la retina se observarán

tortuosidades venosas y hemorragias dispersas por la retina, especialmente a lo largo de los trayectos venosos. La neoformación vascular adopta el aspecto de ramilletes de vasos finos y tortuosos, generalmente relacionados con focos de hemorragia o exudación. Es una complicación avanzada de la retinopatía diabética. Los cruces arteriovenosos serán normales cuando puedan establecerse los límites de los contornos de la arteriola y la vénula. Sin embargo, cuando desaparece el contorno de la vénula o presenta el aspecto de estar «pinzada», los cruces son patológicos.

Retina

El parénquima retiniano presenta una coloración que varía desde un amarillo pálido en las razas nórdicas hasta un negro azulado en las razas africanas. Puede tener una distribución uniforme o presentar el aspecto de una malla rojiza (vasos coroides) con áreas intercaladas parduscas (pigmento): *fundus tabulatus*.

Buscaremos cualquier anomalía o degeneración, hemorragias, pigmentaciones y exudados. Hay cuatro tipos morfológicos de hemorragias: *a*) en forma de llama, de bordes nítidos y localización intrarretiniana; *b*) manchas equimóticas (bordes irregulares); *c*) petequias (diferenciar de microaneurismas), y *d*) hemorragias subhialoideas (derrame importante con forma de media luna bien delimitada en la que puede apreciarse una localización superior y una convexidad inferior). Las dos primeras son características de pacientes hipertensos y diabéticos, aunque pueden presentarse en otros trastornos. El tercer tipo ocurre en diabéticos y el cuarto en la hemorragia subaracnoidea.

También se pueden hallar signos de desprendimiento de retina y signos de retinitis pigmentosa, que dará lugar a una pigmentación dispersa en la periferia de la retina.

Bibliografía general

- Hunter Maclean. Smart handles in visual loss. Johannesburgo: Update, 1995; 42-46.
 Hunter Maclean. Visual loss. Johannesburgo: Update, 1996; 100-108.
 Lazarus PA, Rosenthal AR. Update, 1993.
 Swash M. Hutchison's clinical methods. Bailliere Tindal (20.^a ed.). Eye examination 1989; 438-466.
 Talley N, O'Connor. Craneal nerves. Clinical examination. Blackwell Science edition, 1995; 320-341.