



# Medicina de Familia SEMERGEN

[www.elsevier.es/semergen](http://www.elsevier.es/semergen)



## IMÁGENES EN MEDICINA DE FAMILIA

### Erupción liquenoide por *Hypericum perforatum*

### Lichenoid rash by *Hypericum perforatum*

J. Román-Sainz\*, M. Martínez-García y A. Imbernón-Moya

Servicio de Dermatología, Hospital Universitario Severo Ochoa, Leganés, Madrid, España

Recibido el 5 de junio de 2020; aceptado el 1 de julio de 2020



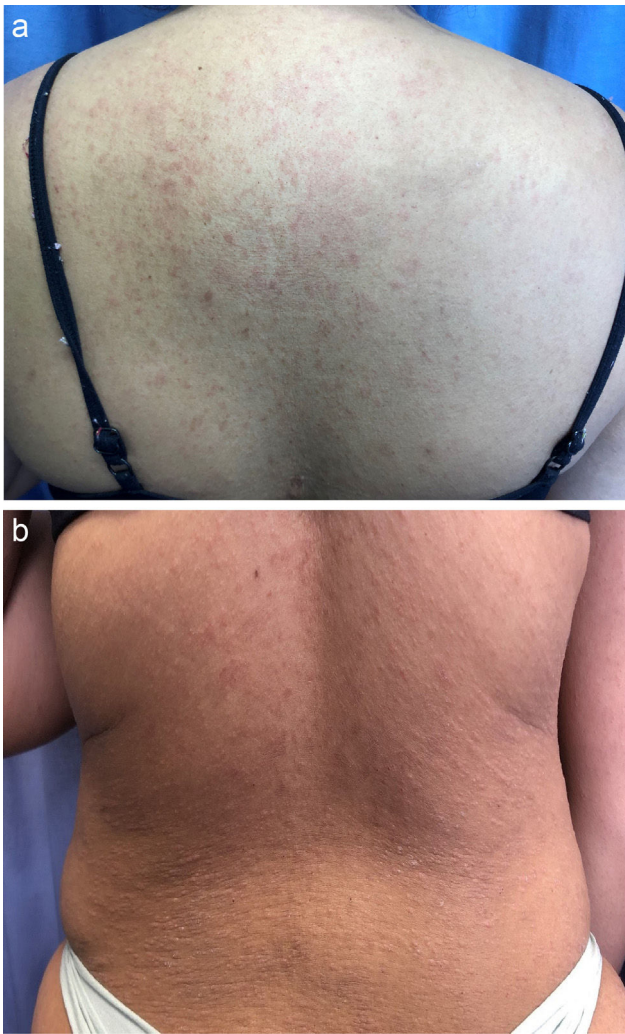
Mujer de 28 años acude a consulta de dermatología por exantema cutáneo pruriginoso de un mes de evolución. A la exploración cutánea se observan pápulas y placas eritematosas poligonales y de coloración blanquecina brillante, predominantemente en tronco, pliegues inguinales y glúteos (figs. 1 y 2). Entre los hallazgos analíticos destaca leucocitosis de  $15,9 \times 10^3 \mu\text{L}$ , con serologías negativas para VHB, VHC, VIH, VEB, CMV y sífilis; y autoinmunidad negativa incluyendo ANA y ENA (Ro, La, Sm, RNP, Mi-2). En la biopsia cutánea se observan vesículas intraepidérmicas e infiltrado inflamatorio linfocitario en banda. En la anamnesis dirigida, el día previo al inicio del cuadro había consumido un producto de herbolario que contiene hierba de San Juan (*Hypericum*

*perforatum*). Se retira el medicamento y se inicia el tratamiento con crema de metilprednisolona aceponato al 0,1%, con resolución clínica en 3 días.

El *Hypericum perforatum* ha sido utilizado tradicionalmente como tratamiento de depresión y ansiedad. Entre sus efectos adversos cutáneo-mucosos destaca la fotosensibilidad, hiperhidrosis, xerostomía, prurito, *rash* cutáneo, pénfigo foliáceo y exacerbación de enfermedades autoinmunes preexistentes. Ante un exantema cutáneo resulta fundamental realizar una correcta anamnesis orientada a la toma de fármacos, incluyendo hierbas medicinales, vitaminas y productos de herbolario.

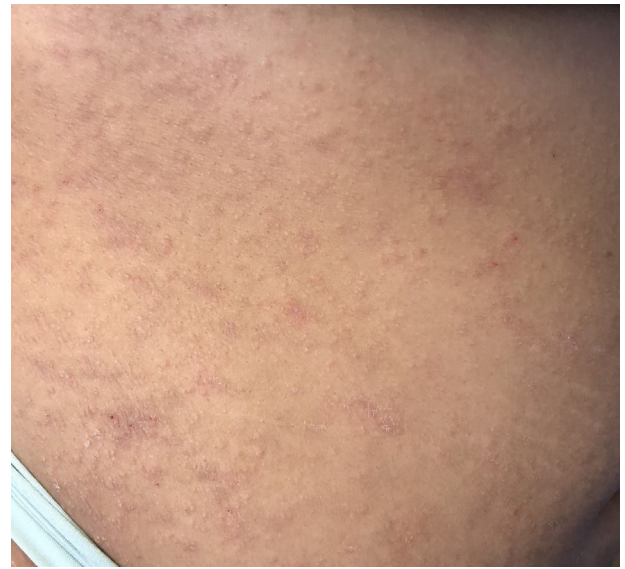\* Autor para correspondencia.

Correo electrónico: [jorgesheldon@gmail.com](mailto:jorgesheldon@gmail.com) (J. Román-Sainz).



**Figura 1** A y B) Imágenes clínicas de la espalda de la paciente. En ellas se observa la erupción de pápulas y placas eritematosas con afectación de todo el tronco de la paciente.

Se ha contado con el consentimiento del paciente y se han seguido los protocolos del centro de trabajo sobre el tratamiento de la información de los pacientes.



**Figura 2** Detalle de las lesiones presentes en el flanco de la paciente. Se puede observar con claridad la coloración blanquecina y brillante de las placas, con presencia de estriado en las mismas. Este aspecto es característico de las lesiones liquenoides.

### Financiación

Los autores declaran no haber recibido financiación para la realización de este trabajo.