



## SITUACIONES CLÍNICAS

# Infección vesical por *Schistosoma haematobium*

M.I. Sánchez-Molina Acosta<sup>a,\*</sup>, M.P. Sanz Izquierdo<sup>a</sup>, B. Vicente Caro<sup>a</sup>,  
E. Undabeitia Santisteban<sup>b</sup> y M.S. Jareño Blanco<sup>a</sup>

<sup>a</sup>Laboratorio de Análisis Clínicos, Hospital San Pedro, Logroño, La Rioja, España

<sup>b</sup>Laboratorio de Microbiología, Hospital San Pedro, Logroño, La Rioja, España

Recibido el 21 de enero de 2009; aceptado el 19 de abril de 2010

Disponible en Internet el 16 de junio de 2010

### PALABRAS CLAVE

*Schistosoma*  
*haematobium*;  
Esquistosomiasis;  
Hematuria;  
Inmigración

### KEYWORDS

*Schistosoma*  
*haematobium*;  
Schistosomiasis;  
Haematuria;  
Immigration

### Resumen

La esquistosomiasis es una de las enfermedades parasitarias más extendidas en el mundo. La infección por *Schistosoma haematobium* es habitual en inmigrantes procedentes de áreas endémicas. El hombre se infecta por las larvas que penetran a través de la piel al realizar actividades relacionadas con el agua contaminada. La sintomatología más frecuente que aparece es una hematuria, incluso macroscópica. No debemos olvidar la existencia de enfermedades inusuales en nuestro medio. Presentamos el caso de un varón inmigrante (Mali) con hematuria por esquistosomiasis vesical. El estudio parasitológico en orina detectó huevos de *Schistosoma*. Actualmente, el paciente está asintomático tras tratamiento con Praziquantel.

© 2009 Elsevier España, S.L. y SEMERGEN. Todos los derechos reservados.

### Bladder infection due to *Schistosoma haematobium*

### Abstract

Schistosomiasis is one of the most widespread parasitic diseases in the world. *Schistosoma haematobium* infection is usually found in immigrants from endemic areas. *Schistosoma* species is acquired by exposure to fresh water that harbours cercariae released by infected snails and penetrating the skin. Haematuria is the most common symptom. We must not forget the existence of unusual diseases in our environment.

We present a case of an immigrant male (from Mali) with haematuria caused by bladder schistosomiasis. Parasitological study reported *Schistosoma*'s eggs. The patient is currently asymptomatic after being treated with Praziquantel.

© 2009 Elsevier España, S.L. and SEMERGEN. All rights reserved.

\*Autor para correspondencia.

Correo electrónico: misanchez@riojasalud.es (M.I. Sánchez-Molina Acosta).

## Introducción

La esquistosomiasis es, después del paludismo, la segunda parasitosis mundial, afectando a cerca de 300 millones de personas y se considera endémica en África, América Latina, Oriente Medio y Asia, donde afecta principalmente a la infancia (picos en edades adolescentes: 11–15 años).

El aumento de los viajes intercontinentales y el asentamiento creciente en algunas áreas de nuestro país de inmigrantes que proceden de zonas endémicas, favorece que encontremos en la práctica diaria, pacientes con enfermedades infecciosas importadas, con poca sintomatología y una clínica anodina, como ocurre con esta parasitosis<sup>1,2</sup>.

La esquistosomiasis es una helmintiasis producida por un trematodo de la familia *Schistosomatidae*. Se conocen 7 especies de esquistosomas que afectan al hombre: *S. mansoni*, *S. japonicum*, *S. mekongi*, *S. malayi*, *S. haematobium*, *S. intercalatum* y *S. matheii*. Todos ellos producen afectación digestiva, salvo el *S. haematobium* que afecta al sistema urinario<sup>3</sup>.

El hombre es el único huésped definitivo y adquiere la parasitosis al bañarse o trabajar en aguas encharcadas contaminadas. Las cercarias, larvas móviles de cola bifurcada, que viven libremente en el agua, penetran a través de la piel para introducirse en los capilares, llegan a los pulmones y al hígado, donde maduran para posteriormente depositar los huevos en los plexos perivesicales (*S. haematobium*) o plexos mesentéricos (resto de especies de esquistosomas), lo que reflejará su patología asociada<sup>4,5</sup>.

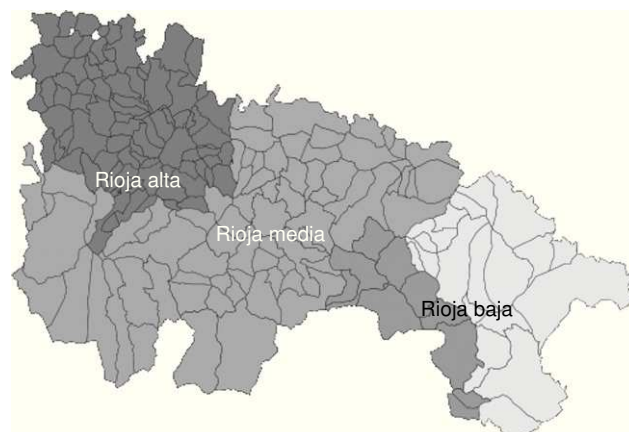Los huevos de *S. haematobium* emitidos por la hembra (entre 20–100), son grandes, de 120–180 × 40–70 micras, incoloros o amarillo pálido, ovoideos, con un espólón terminal. Éstos serán expulsados por la orina, coincidiendo con la presencia de hematuria, pudiendo ser desde inaparente hasta macróscopica (depende del grado de parasitación). La hematuria es tan común en las áreas endémicas, que sus habitantes la llegan a considerar como un fenómeno fisiológico.

La Rioja es una comunidad autónoma española, situada en el ángulo occidental del valle del Ebro. Limita con las Comunidades de Castilla y León al suroeste, País Vasco al norte, Navarra al noreste y Aragón al este.

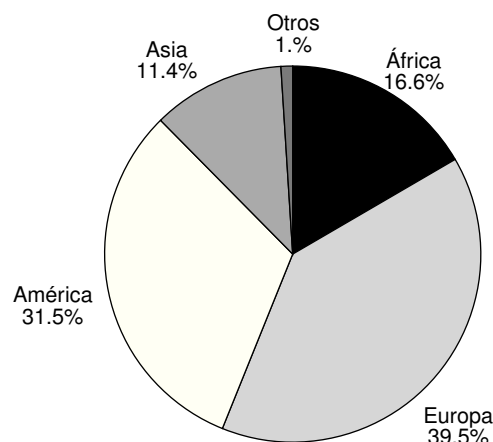
La población de la comunidad es de 308.968 habitantes. Su distribución viene condicionada por la dualidad entre montaña y llanura, siendo las cuencas de los ríos las más pobladas (la ciudad Logroño, pueblos colindantes y municipios industrializados: Calahorra y Arnedo). Rioja alta: 50.513 habitantes, Rioja media: 187.166 habitantes y Rioja baja: 71.289 habitantes (fig. 1).

A lo largo del siglo XX y XXI Logroño (con una población de 150.398 habitantes), se ha visto afectada por el fenómeno de la inmigración. En la actualidad son 20.924 extranjeros los que residen en nuestra capital (13,91%), de 115 nacionalidades distintas (11.304 hombres y 9.620 mujeres). A esta población inmigrante, se debe en gran medida el crecimiento poblacional de la capital riojana. En la actualidad el 16,6% proceden del continente africano: 3.476 habitantes (datos del 1 de Enero del 2008) (fig. 2).

El aumento de inmigrantes procedentes de estas zonas endémicas africanas, conlleva la necesidad de considerar la esquistosomiasis en el diagnóstico diferencial de la



**Figura 1** Distribución de la áreas geográficas de la Rioja (rojo, verde y amarillo corresponde al valle riojano y marrón, naranja y gris a la sierra riojana). Zonas más pobladas son el valle de la Rioja media y Rioja baja.



**Figura 2** Distribución de la población inmigrante en la capital riojana (N=20.924).

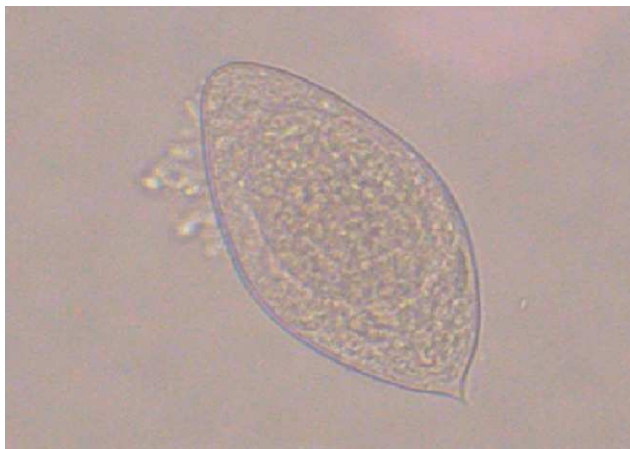hematuria, en la práctica diaria en las consultas de atención primaria, de nuestra comunidad<sup>6</sup>.

En nuestro estudio se describe un caso de esquistosomiasis vesical diagnosticado en un inmigrante subsahariano (Mali) residente en nuestra región. Los inmigrantes, con censo conocido, procedentes de esta área suponen un 5,54% (N= 191).

## Caso clínico

Varón de 13 años, subsahariano, natural de Mali, residente en España desde hace unos años. Después de una visita a su país, acude a urgencias por hematuria al final de la micción de un mes de evolución, con disuria y polaquiuria. Sin dolor lumbar ni tenesmo vesical. Se inició tratamiento con augmentine por la posible cistitis, sin mejoría. Es visto de nuevo en urgencias por persistir la hematuria a pesar del antibiótico administrado.

A la exploración física, presentaba un abdomen blando y depresible, sin defensa, ni dolor a la palpación. Blumberg negativo, no se palpan masas ni megalias, con peristaltismo conservado.



**Figura 3** Huevo de *Schistosoma haematobium* con su típico espolón terminal.

En el hemograma no existían datos de interés (hemoglobina 12,8 g/dl, hematocrito 37,2%, volumen corpuscular medio de 82,9 fl y eosinófilos 6,2%). La bioquímica fue normal (hierro 71 µg/dl y ferritina 63 ng/ml), descartándose anemia ferropénica. El examen sistemático de orina mostró hematuria (>100 hematíes/campo), leucocituria (20–20 leucocitos/campo), ligera proteinuria y presencia de parásitos.

Ante la sospecha de esquistosomiasis se solicitó al servicio de microbiología que realizara un examen bajo microscopio de la muestra de orina tras centrifugado, detectándose múltiples huevos de *Schistosoma haematobium* con su típico espolón (fig. 3). Destacando en alguno de ellos la larva.

El estudio parasitológico de heces fue negativo (en 2 muestras).

La radiografía simple de abdomen fue normal y la ecografía renal no presentó alteraciones estructurales de interés, ni dilataciones ni calcificaciones de la vías urinarias. Se realizó también una ecografía hepática sin lesiones morfológicas aparentes en hígado, vías biliares, páncreas y bazo.

Tras el tratamiento con praziquantel (40 mg/kg, repartido en dos tomas), desaparecieron los signos clínicos, y los análisis posteriores de sedimento urinario a los 2 y 3 meses fueron negativos.

## Discusión

La esquistosomiasis es una enfermedad parasitaria, que afecta tanto a varones como a mujeres, con una incidencia que alcanza su pico en la edad adolescente, entre 11–15 años<sup>7</sup>.

Las manifestaciones clínicas de la esquistosomiasis urogenital están relacionadas con los periodos de desarrollo del parásito, pudiéndose diferenciar 4 cuatro fases. Manifestaciones cutáneas locales iniciales: prurito y enrojecimiento a las pocas horas de un baño en aguas infectadas (suele durar 2–3 días). De 4 a 8 semanas tras la infección, ocurre la fase de invasión o toxémica, coincidiendo con la primera puesta de huevos. Puede ser asintomática o producir el *Síndrome de Katayama* con fiebre, urticaria, cefaleas,

linfadenopatías, artralgias, dolor abdominal, diarrea, hepatoesplenomegalia e intensa eosinofilia (dura 2–4 semanas).

En un estadio más avanzado, meses o años tras la exposición al parásito aparecen los síntomas genitourinarios correspondientes a la eliminación de los huevos en la orina. En la esquistosomiasis urogenital, la clínica más llamativa se produce en esta fase por la presencia de huevos en la pared de la vejiga, uréter y órganos genitales y la consiguiente respuesta granulomatosa e inflamatoria. La afectación vesical produce el primer signo, que es la hematuria macroscópica o microscópica, discontinua. Se puede acompañar de otros síntomas urinarios como síndrome irritativo inespecífico, polaquiuria, dolor suprapúbico con la micción y disuria. El diagnóstico en esta fase se realiza observando huevos de *Schistosoma* en la orina<sup>5,8,9</sup>. Si la evolución es prolongada se producen complicaciones como: fibrosis vesical, estenosis ureteral e hidronefrosis y más raramente insuficiencia renal e incluso desarrollo de cáncer de vejiga.

El diagnóstico definitivo es la visualización de huevos de *Esquistosoma* en orina por sedimentación y centrifugación o por filtración. Es importante el momento de recogida de la muestra, la mayor excreción es al mediodía y al final de la micción. Se puede recoger orina de 24 h o a media mañana y tras ejercicio físico para aumentar la eliminación de huevos. En fases crónicas de la parasitación pueden no detectarse los huevos en orina. En estos casos, los estudios radiológicos son fundamentales para el diagnóstico. En la radiografía simple y en la ecografía de aparato urinario se pueden ver calcificaciones a nivel vesical y ureteral consecuencia del depósito de huevos a lo largo de la mucosa<sup>8,9</sup>.

El tratamiento de elección hoy en día es el praziquantel en dosis única de 40 mg/kg, o en 2 dosis de 20 mg/kg separadas 12 h<sup>5,10</sup>.

En nuestro caso nos permite orientar el diagnóstico hacia esquistosomiasis urinaria: la procedencia del paciente de un área endémica como es Mali (África Subshariana), varón joven (13 años), hematuria de larga evolución que no cede con tratamiento antibiótico y presencia de huevos de parásitos en la orina.

Las parasitosis urinarias no son frecuentes en nuestro medio. El actual ritmo migratorio y la llegada de personas procedentes, de regiones tropicales afectadas, endémicamente por *Schistosoma* ha hecho que en los últimos tiempos cada vez sea más frecuente el diagnóstico de este tipo de patología.

Además, no se puede olvidar el creciente interés por los viajes de aventura entre los turistas españoles, lo que puede plantear problemas de salud pública, sobre todo cuando tienen antecedentes epidemiológicos plausibles (haberse bañado en aguas dulces)<sup>11,12</sup>.

Uno de los objetivos de este trabajo ha sido concienciar al médico de atención primaria de nuestro medio de la necesidad de tener presente enfermedades parasitarias, que hasta el momento eran infrecuentes en nuestro país. La llegada de inmigrantes procedentes de zonas endémicas favorecen la posibilidad de encontrarnos con una enfermedad parasitaria importada. Por lo que sería necesario realizar análisis de orina con estudio parasitológico del sedimento a aquellos inmigrantes procedentes de estas áreas, que presenten cualquier síntoma urinario, para detectar la esquistosomiasis vesical que de lo contrario podrían pasar inadvertidas. Es importante en un primer

acercamiento realizar una buena historia clínica, anamnesis completa y análisis cuidadoso del sedimento en el laboratorio, dejando las pruebas cruentas para otro momento.

Las técnicas parasitológicas clásicas (análisis de sedimento) están al alcance de cualquier laboratorio, son fáciles y también baratas. Por el contrario, son técnicas que consumen mucho tiempo y requieren experiencia por parte del observador. Además, presentan una baja sensibilidad para el diagnóstico y éste no es posible en las fases agudas de la enfermedad.

Los parásitos vivos producen y excretan múltiples compuestos proteicos en las diferentes fases del ciclo parasitario. Las técnicas de inmunodiagnóstico se basan en la detección de estas proteínas o de anticuerpos formados frente a ellos, siendo más sensibles que las convencionales. La detección de antígenos circulantes diferencia entre infección activa y pasada, y se correlacionan con la intensidad de la infección, morbilidad y gravedad.

La determinación de anticuerpos permite realizar un diagnóstico precoz de la enfermedad. Aunque no diferencia de una infección actual de otra pasada, dado que los anticuerpos se pueden mantener a títulos altos durante meses e incluso años (siendo de escaso valor en sujetos procedentes de zonas endémicas)<sup>13</sup>.

El análisis inmunoenzimático (ELISA) ha sido una de las técnicas más desarrolladas en la detección de anticuerpos, utilizando antígenos purificados<sup>14</sup>.

Mutapi et al (2008)<sup>15</sup> describen un antígeno recombinante: *Schistosoma haematobium* Sh 13, reconocido principalmente por anticuerpos de la clase IgG3. Los anticuerpos contra el antígeno del gusano adulto son IgG1 e IgG4.

Los anticuerpos IgG3 contra el antígeno del *Schistosoma* se incrementa paulatinamente con el avance de la edad, y alcanzan su nivel máximo en individuos mayores de 18 años. Edad en la que las cargas parasitarias son menores. Posiblemente, la IgG3 esté involucrada en la respuesta efectora protectora y esté dirigida directamente contra el verme adulto.

En este mismo trabajo estos autores amplifican por PCR una secuencia de 104 pb de *S. haematobium*. Se ha encontrado un 55% de homología con la proteína Sm 13 (antígeno transmembrana del *Schistosoma mansoni*). Recientemente Sandoval et al<sup>16</sup>, amplificando secuencias comunes a partir de la región 28S de *S. haematobium*, *S. mansoni* y *S. intercalatum*, en muestras de orina, han realizado el diagnóstico de las tres especies de esquistosomiasis con alta sensibilidad y especificidad<sup>13</sup>. La capital de la Rioja, con una población de 150.398 habitantes (censo a 1 de Enero de 2008), de ellos un 13,91% son inmigrantes. El 16,6% proceden de África. El paciente estudiado era original de Mali (África Subsahariana). Se encontró que el 5,54% de los inmigrantes africanos eran también de esta región. El alto porcentaje de inmigrantes procedentes de las zonas endémicas, anteriormente descritas, nos llevan a destacar de nuevo que desde la consulta de atención primaria, debería de hacerse un estudio dirigido a diagnosticar estas parasitaciones, antes de que den clínica o nos las

encontremos en fase crónica, con manifestaciones más severas. De esta forma conocer la prevalencia de esta parasitación en nuestra población y poder compararla con la de otras regiones sería una aportación para la Salud de nuestra región<sup>1</sup>. La puesta a punto de técnicas serológicas o de biología molecular en nuestro laboratorio, mejorarían el rendimiento diagnóstico de estas infecciones, lo que conlleva una mayor sensibilidad y especificidad, tanto en la población inmigrante procedente de zonas endémicas como en los turistas que viajan a estas zonas.

## Bibliografía

1. Roca C, Balanzó X, Fernández JL, Pujol E, Corachan M. Caracterización demográfica, motivos de consulta y morbilidad prevalente en una comunidad de inmigrantes africanos de la comarca de Maresme. *Med Clin*. 1999;112:215-7.
2. Cano J, Ramos E, Díez O, Fernández C. Enfermedades emergentes en atención primaria. Esquistosomiasis urogenital. *BSCP Can Ped*. 2006;30:43-5.
3. Corachan M. Esquistosomiasis o Bilharziosis: importada. *Jano*. 2003;64:36-41.
4. Gairi MA, Bosch J, Llusá A, Goma AR. *Schistosoma haematobium* como causa de hematuria. *An Esp Pediatr*. 2002;56:368-9.
5. Saucá G. Enfermedades importadas y esquistosomiasis urogenital. Disponible en: [http://www.seimc.org/control/revi\\_Para/esquisto.html](http://www.seimc.org/control/revi_Para/esquisto.html).
6. Datos demográficos de la Rioja: Disponible en: [http://www.logro-o.org/asp/contenidos/estadistica\\_origen4.asp](http://www.logro-o.org/asp/contenidos/estadistica_origen4.asp).
7. Borrell A, Queipo JA, Beltrán JF, Chicote F, Escoms F, Pastor F. Infección vesical por esquistosoma; una causa inhabitual de hematuria. *Actas Urol Esp*. 2008;32:253-5.
8. Navarro G, García N, Rubio R, Izaguirre C, Clavel A, Seral C. Esquistosomiasis urogenital: un diagnóstico sencillo. *An Pediatr (Barc)*. 2006;64:284-92.
9. Donate MJ, Pastor H, Giménez JM, Carrión P, Segura M, Salinas AS, et al. Esquistosomiasis vesical, aportación de un caso y revisión de la literatura española. *Actas Urol Esp*. 2006;30:714-9.
10. Díaz J, Florencio MR. Cistitis por *Schistosoma haematobium* en un inmigrante subsahariano. *Rev Diagn Biol*. 2001;50:45-8.
11. Vázquez J, Galindo JP, Luján R, Gámez E, Ramos JA, Lorente J, et al. Atención inicial al paciente inmigrante en atención primaria. *Med Fam*. 2000;1:162-8.
12. Camacho AT, Pallas E. Parasitación por *Schistosoma haematobium* en un viajero. *Rev Diagn Biol*. 2004;53:25-6.
13. Pardo J, Pérez-Arellano JL, Galindo I, Belhassen M, Cordero M, Muro A. Diagnóstico de helmintiasis importadas. *Enferm Infecc Microbiol Clin*. 2007;25 (5):329-35.
14. El Amir A. Evaluation of *Schistosoma haematobium* 27-29 kDa antigen for immunodiagnosis of schistosomiasis haematobium. *J Egypt Soc Parasitol*. 2008;38 (2):435-51.
15. Mutapi F, Mduluzi T, Gómez-Escobar N, Gregory W, Fernández C, Midzi N, et al. Immuno-epidemiology of human *Schistosoma haematobium* infection: preferential IgG3 antibody responsiveness to a recombinant antigen dependent on age and parasite burden. *BMC Infect Dis*. 2006;6:96-106.
16. Sandoval N, Siles-Lucas M, Pérez-Arellano JL, Carranza C, Puente S, López Aban J, et al. A new PCR based approach for specific amplification of DNA from different schistosoma species applicable to human. *Parasitology*. 2006;133:581-87.