

## Epididimitis y lesiones cutáneas

F. Mareque Rivas

Médico Especialista en Medicina Familiar y Comunitaria. Consultorio de Meicende-Arteixo. A Coruña. España.

Se presenta el caso de un varón de 37 años con un cuadro de epididimitis que, tras instaurar tratamiento con norfloxacino, desarrolla lesiones purpúricas en miembros inferiores acompañadas de molestias abdominales. Se describen los pasos que se siguieron en el diagnóstico, evolución y tratamiento, en una consulta de medicina de familia.

La aparición de lesiones purpúricas es un importante desafío diagnóstico para los médicos de Atención Primaria. Múltiples procesos patológicos pueden ser responsables de ellas, algunos con graves repercusiones para la salud. Es necesario realizar una completa exploración física y unas pruebas complementarias básicas para poder llegar al diagnóstico y valorar la posible afectación en diferentes órganos. Desde Atención Primaria de Salud, mediante la realización de biopsia-punch y estudio de anatomía patológica, se puede conseguir una adecuada atención de los casos más leves, sin necesidad de derivar a otros niveles asistenciales.

*Palabras clave:* púrpura, epididimitis, ciprofloxacino, biopsia, Atención Primaria de Salud.

We present the case of a 37-year old man with epididymitis who developed purpura on his legs accompanied by abdominal discomfort after treatment with norfloxacin. The steps followed in a Family Medicine consultation in the diagnosis, his course and treatment are described.

Appearance of purpura is a major challenge for Primary Care physicians. Multiple disease conditions may be involved, some with serious health implications. A complete physical examination and some basic complementary tests are required in order to reach the diagnosis and to assess the possible involvement of different organs. Adequate care in the mildest cases, without need for referral to other care levels, can be achieved in Primary Health Care, using a punch biopsy and study of anatomy pathological.

*Key words:* purpura, epididymitis, ciprofloxacin, biopsy, Primary Health Care.

### CASO CLÍNICO

Se trata de un varón de 37 años con antecedentes personales de migraña con aura y asma bronquial intermitente leve, que acude a la consulta por dolor y tumefacción del testículo derecho de dos días de evolución.

En la exploración física destaca un buen estado general, coloración de piel y mucosas e hidratación normales. Temperatura 36 °C, tensión arterial 120/80 mmHg. Auscultación cardiopulmonar normal, abdomen no doloroso, sin masas ni visceromegalias. En genitales se observa eritema, tumefacción y dolor a la palpación en bolsa escrotal derecha sin signos de torsión testicular. En la ecografía de escroto se aprecian testículos de tamaño dentro de la normalidad, agrandamiento de la cabeza del epidídimo dere-

cho, heterogéneo, probablemente en relación con epididimitis.

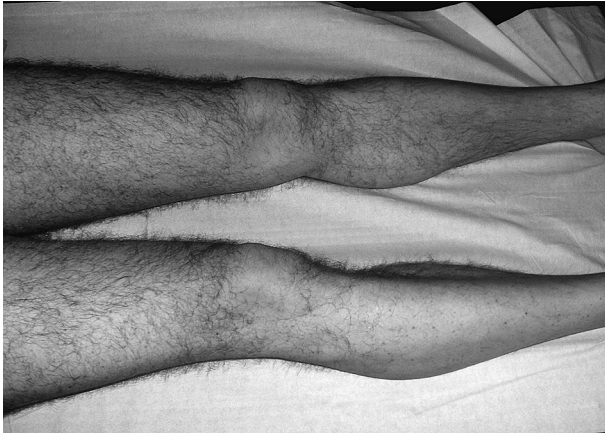Con la hipótesis diagnóstica de epididimitis aguda y sin sospecha de enfermedad de transmisión sexual se inicia tratamiento con ciprofloxacino 500 mg cada 12 horas durante 10 días, reposo y elevación escrotal con suspenso-

rio. Al finalizar el tratamiento acude de nuevo para revisión; refiere importante mejoría del proceso testicular pero tiene artralgias difusas y dolor leve abdominal. En la exploración, el abdomen era blando, depresible, con dolor leve difuso a la palpación, sin signos de irritación peritoneal y sin masas ni visceromegalias. Se observaban unas lesiones purpúricas en miembros inferiores y en las nalgas de pequeño tamaño que no desaparecían a la vitropresión (fig. 1). Las lesiones cutáneas eran compatibles con una vasculitis.

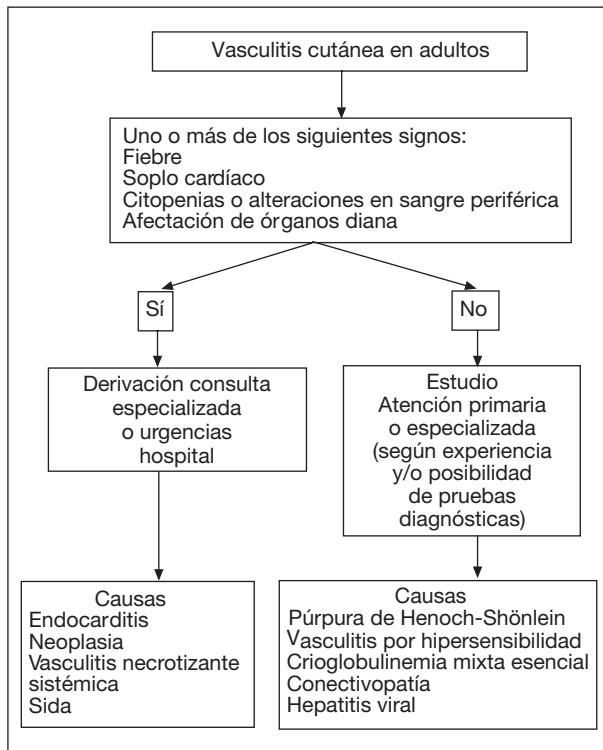
Para hacer el diagnóstico diferencial (fig. 2)<sup>1</sup>, se realizaron análisis de sangre y orina (tabla 1). Los resultados fueron: leucocitos 10.600/ml, eosinófilos 590/ml, resto de hemograma normal, velocidad de sedimentación globular

F. Mareque Rivas.  
Travesía de Meicende, s/n.  
15008 Arteixo. A Coruña. España.  
Correo electrónico: Fernando.Mareque.Rivas@sergas.es

Recibido el 1-04-08; aceptado para su publicación el 4-09-08



**Figura 1.** Púrpura de Henoch-Schönlein. Lesiones purpúricas en miembros inferiores



**Figura 2.** Algoritmo diagnóstico de las vasculitis en el adulto. Modificada de Blanco FJ<sup>1</sup>.

(VSG), glucosa, creatinina, urea, ácido úrico, colesterol, triglicéridos, GOT, GPT, GGT, coagulación y orina normales. Sangre oculta en heces negativo. Serologías a los virus de la hepatitis B (VHB) y C (VHC) y treponema pálido negativas, anticuerpos antinucleares (ANA) moteado al 1/80, factor reumatoide 28 UI/ml.

Ante la sospecha de púrpura de Henoch-Schönlein (tabla 2) se decide biopsia-punch. El diagnóstico de anatomía patológica confirma la vasculitis leucocitoclástica. Se realiza tratamiento con amoxicilina 875/ácido clavulánico 125

**Tabla 1.** Pruebas complementarias en las vasculitis

Hemograma
Bioquímica
VSG
Orina elemental y sedimento
Sangre oculta en heces
ANA, ANCA, factor reumatoide, crioglobulinas, C3 y C4
Serología virus hepatitis B y C
Rx de tórax
Biopsia cutánea

ANA: anticuerpos antinucleares; ANCA: anticuerpos anticitoplasmático del neutrófilo; Rx: radiografía; VSG: velocidad de sedimentación globular.

cada 8 horas, con remisión de la epididimitis y disminución progresiva de las lesiones cutáneas hasta su total desaparición.

## DISCUSIÓN

La púrpura de Henoch-Schönlein, o púrpura anafilactoide, es un cuadro de vasculitis generalizada que se caracteriza por la presencia de púrpura palpable (distribuida principalmente en las nalgas y los miembros inferiores), artralgias, signos y síntomas gastrointestinales y glomerulonefritis<sup>2,3</sup>. Es una vasculitis de los vasos de pequeño calibre. Es más frecuente en niños, pero también puede verse en adultos.

La enfermedad es debida a múltiples antígenos desencadenantes, como fármacos<sup>4</sup>, infecciones de las vías respiratorias superiores y del aparato genito-urinario<sup>5,6</sup>, alimentos, picaduras de insectos e inmunizaciones.

La clínica, en niños, consiste en una púrpura palpable, poliartalgias en ausencia de artritis franca, dolor abdominal y ocasionalmente expulsión de sangre y moco por el recto. Entre el 10 y 50% de los pacientes padece lesiones renales, que se caracterizan por glomerulonefritis leve que origina proteinuria y hematuria microscópica, con cilindros. En los adultos los síntomas casi siempre reflejan las lesiones cutáneas y articulares y las molestias intestinales son menos comunes. Hay descritos casos de hemorragia pulmonar<sup>7</sup>.

Los datos de laboratorio por lo general muestran una leucocitosis ligera con eosinofilia.

Para confirmar el diagnóstico es de utilidad la biopsia cutánea, donde se observa una vasculitis leucocitoclástica con depósito de IgA y C3 en el estudio con inmunofluorescencia.

La mayoría de los pacientes se recupera completamente y algunos no necesitan tratamiento.

Cuando se necesitan glucocorticoides se utiliza prednisona en dosis de 1 mg/kg de peso/día, que se reduce gradualmente según la respuesta clínica; se ha demostrado que es útil para reducir el edema hístico, las artralgias y el dolor abdominal. Sin embargo, no se ha comprobado que mejore las lesiones cutáneas ni renales y tampoco acorta la duración de la enfermedad activa ni disminuye la probabilidad de recurrencia. Se han observado recurrencias en 10 a 40% de los pacientes<sup>8</sup>.

**Tabla 2. Criterios diagnósticos de la púrpura de Henoch-Schönlein y de la vasculitis por hipersensibilidad**

Púrpura de Henoch-Schönlein	Vasculitis por hipersensibilidad
Púrpura palpable	Inicio de los síntomas a los 16 años o más
Comienzo de los síntomas antes de los 20 años	Medicación que puede ocasionar la enfermedad
Dolor abdominal	Púrpura palpable
Biopsia cutánea: granulocitos en las paredes de las arteriolas o vénulas	Rash maculopapular en placas sobreelevada
	Biopsia cutánea: granulocitos peri o extravasculares en arteriolas y vénulas
Al menos 2 de los 4 criterios	Al menos 3 de los 5 criterios
Modificada del <i>American College of Rheumatology</i> , 1990	

En este caso las lesiones vasculíticas pudieron ser desencadenadas tanto por la infección del testículo como por el tratamiento con ciprofloxacino. En la literatura médica hay descrito al menos un caso por ciprofloxacino<sup>9</sup> u otra quinolona y otro por epididimitis. La buena evolución del proceso hizo que no fuera preciso tratamiento con corticoides.

La púrpura de Henoch-Schönlein es una enfermedad poco frecuente en adultos y todavía menos frecuente es la asociación con ciprofloxacino y epididimitis<sup>10</sup>. La presencia de lesiones purpúricas en Atención Primaria supone un importante reto diagnóstico ya que éstas pueden deberse a patologías graves que implican una actuación rápida. Es imprescindible que los médicos de Atención Primaria puedan disponer de pruebas como la biopsia-punch, con estudio de Anatomía Patológica, que ayudan al diagnóstico de algunos procesos patológicos que pueden resolverse en el primer nivel de salud sin necesidad de sobrecargar las consultas especializadas.

## BIBLIOGRAFÍA

1. Blanco FJ. Vasculitis de pequeño vaso. Vasculitis necrotizantes sistémicas. Otras vasculitis. En: Blanco FJ, Carreira P, Martín E, Muleiro J, Navarro F, Olivé A, et al. Manual SER de las enfermedades reumáticas. 4ª ed. Editorial Panamericana; 2004. p. 243-57.
2. Barbado Hernández FJ, Gómez Cerezo J, Vázquez Muñoz E. Protocolo diagnóstico del paciente con sospecha de vasculitis. *Medicine*. 2005;9:2055-8.
3. Carlson JA, Cavaliere LF, Grant-Kels JM. Cutaneous vasculitis: diagnosis and management. *Clin Dermatol*. 2006;24:414-29.
4. García Porrúa C, González Gay MA, Rivas MJ, Ramos Gudino B. Cutaneous vasculitis and drugs. *An Med Interna*. 2001;18:344-5.
5. Moyano MJ, Álvarez J, Millán A, Amor J. A case of ureteritis in Henoch-Schönlein purpura. *Nefrología*. 2006;26:623-5.
6. Somekh E, Gorenstein A, Serour F. Acute epididymitis in boys: evidence of a post-infectious etiology. *J Urol*. 2004;171:391-4; discussion 394.
7. De la Prada Álvarez FJ, Prados Gallardo AM, Saus Sarrias C, Morey Molina A. Síndrome pneumo-renal en paciente con vasculitis de Schönlein-Henoch. *An Med Interna*. 2005;22:441-4.
8. Fauci A. Síndromes de las vasculitis. En: Braunwal E, Fauci A, Kasper D, Hauser S, editores. *Harrison Principios de Medicina Interna*. Vol. 2. 15ª ed. Madrid: McGraw-Hill; 2002. p. 2288-302.
9. Pons R, Escutia B. Ciprofloxacin-induced vasculitis with cutaneous and renal involvement. *Nefrología*. 2001;21:209-12.
10. Aguado Martínez B, Tojeiro Lorente S. Púrpura, todo un reto diagnóstico en la consulta de Atención Primaria: a propósito de un caso. *MEDIFAM*. 2003;13:116-9.