




Medicina de Familia. SEMERGEN



<http://www.elsevier.es/semergen>

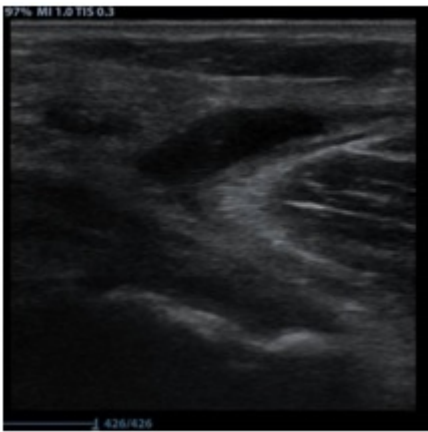5 - DOCTORA, ME DUELE LA PANTORRILLA. A PROPOSITO DE 3 CASOS

J. Martínez Frutos¹, P. Hidalgo Valls², I. García Allas², J.C. Martínez Vinde², F.J. Gallego Laredo², M. Soler Guerra²

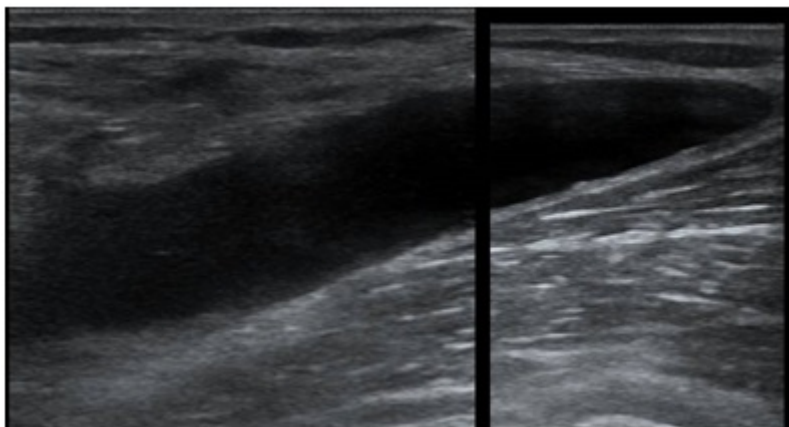
¹Médico de Familia. CAP Canaletas. Cerdanyola del Vallès. ICS. ²Médico de Familia. CAP Rosa dels Vents, EAP Barberà del Vallès. ICS.

Resumen

Descripción del Caso: Gregorio de 73 años con pluripatología y polimedicado, explica desde hace unos días dolor progresivo detrás de la rodilla que irradia hasta la pantorrilla y que le impide caminar correctamente. Rosa de 51 años, diabética en tratamiento con metformina, explica dolor de aparición súbita en pantorrilla hace 2 días al subir las escaleras de casa. David de 40 años, refiere dolor progresivo, sensación de entumecimiento e inflamación en pantorrilla desde hace 3 días. Exploración y pruebas complementarias: Gregorio: Rodilla de características artrósicas, aumentada de tamaño, sin signos flogóticos, sin hematomas, dolorosa a la movilización. Ecografía: Imagen anecoica bien delimitada en cara interna del hueco poplíteo entre las fibras del Gastrocnemio interno y el Semimembranoso. Imagen1

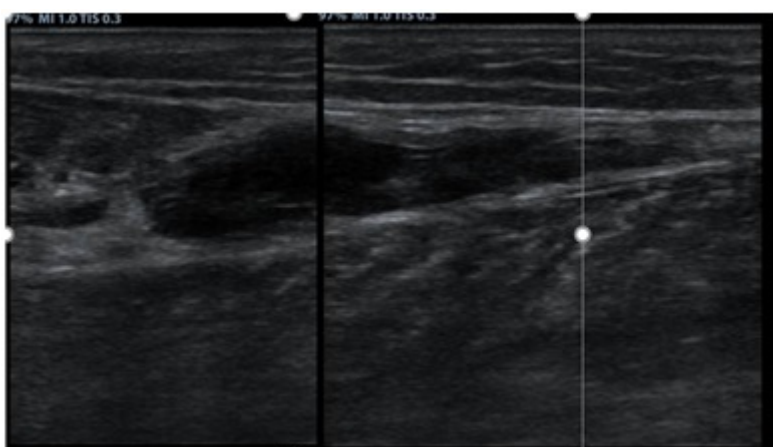


Quiste Baker Transversal



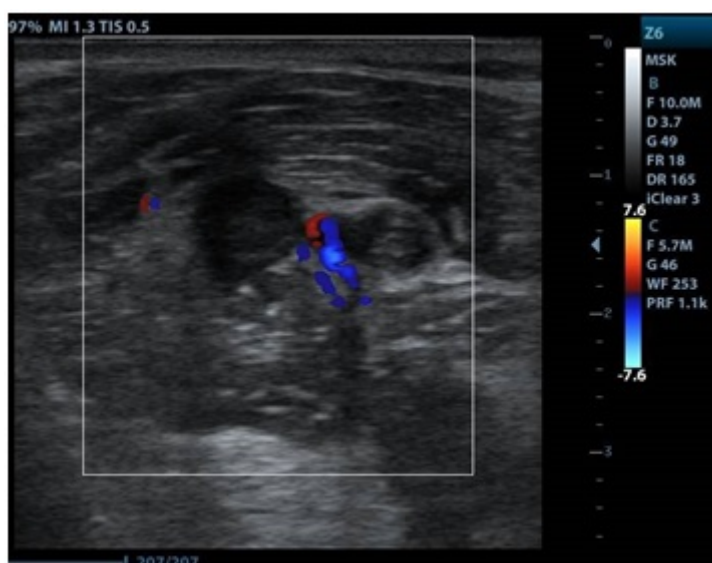
Quiste Baker Longitudinal

Rosa: Pantorrilla aumentada de tamaño con dolor a la presión en cara interna. Ecografía: Imagen anecoica entre las fibras de la porción distal del Gastrocnemio interno y el Soleo. Imagen2

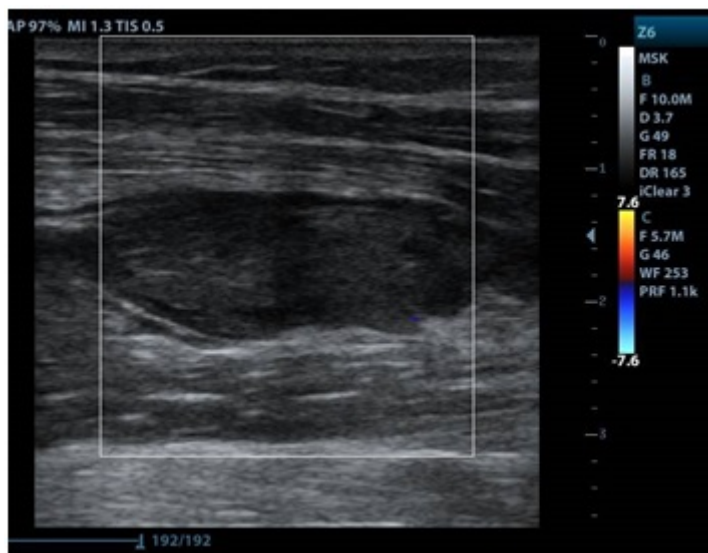


Desgarro Gastrocnemio

David: Pantorrilla aumentada de tamaño, caliente, eritematosa, con edema y dolor a la presión. Ecografía: En hueco poplíteo vena con contenido ecogénico en su interior, no compresible y sin Doppler. Imagen3



TVP transversal



TVP Longitudinal

Juicio Clínico: Gregorio: Quiste de Baker. Rosa: Desgarro inserción distal del Gastrocnemio Interno. David: Trombosis venosa profunda.

Diagnóstico diferencial: Se ha de establecer con los síndromes dolorosos de esta localización, como procesos inflamatorios o degenerativos de la articulación de la rodilla, Quiste de Baker complicado o no, Gangliones, TVP, aneurisma arteria poplítea, lesiones musculo-tendinosas.

Comentario final: El quiste de Baker, la TVP y las lesiones musculo-tendinosas son muy frecuentes, aunque la clínica y la exploración nos pueden orientar a su diagnóstico, la ecografía nos da el diagnóstico. Estos casos reafirman la gran utilidad de realizar una exploración ecográfica dirigida en la consulta de primaria por el médico de familia, para realizar un rápido diagnóstico, tratamiento y seguimiento del paciente, evitando derivaciones y pruebas complementarias.

Palabras clave: Ecografía Rodilla, Quiste Baker, Trombosis venosa profunda, Rotura muscular, Gastrocnemio, Gemelo.

Bibliografía

12. Díaz Rodríguez N. La ecografía en Atención Primaria. Semergen. 2002;28: 376-384.

Bianchi S, Martinoli C. Ecografía Musculoesquelética. pp 280-284. Ed.:Marban ; Madrid 2014