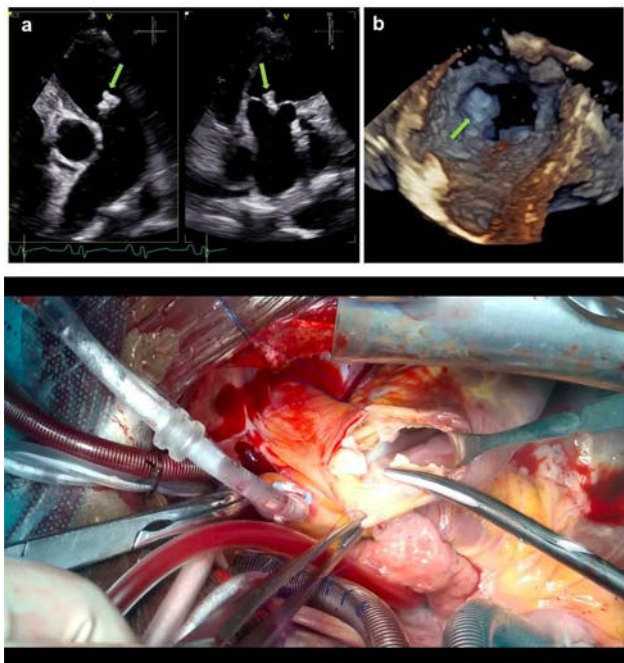


10 días, desescalándose a doxiciclina oral 100 mg/12 h. La evolución clínica fue satisfactoria con ecocardiografía al alta mostrando correcta reparación de todos los defectos y prótesis pulmonar normofuncionante. Al alta se mantuvo tratamiento con doxiciclina oral durante doce semanas.



Conclusiones: La infección por *Bartonella quintana* es una causa poco frecuente de endocarditis con hemocultivos negativos, siendo la afectación multivalvular y de la válvula pulmonar excepcional.

<https://doi.org/10.1016/j.circv.2022.12.025>

22-ID: 220043

TRASPLANTE CARDIACO EN SITUACIÓN DE EMERGENCIA GRADO 1 POR INFECCIÓN DE DISPOSITIVO DE ASISTENCIA VENTRICULAR

M.A. Soler Oliva, B. Ramos Barragán, I. Sanchís Haba, E. Sánchez Domínguez, A. Adusar Gómez, A. González Calle, E. Gutiérrez Carretero, A.M. Hernández Fernández, M. García de la Borbolla Fernández, J.M. Borrego Domínguez

Hospital Universitario Virgen del Rocío. Sevilla

Justificación: La infección de los dispositivos de asistencia ventricular (VAD) es una de las complicaciones más frecuente y potencialmente grave tras su implante.

Objetivo: Presentación de un caso de infección de VAD como ejemplo de las posibles complicaciones graves derivadas de las infecciones de los mismos y sus consecuencias.

Método: Exposición de un caso clínico de mediastinitis tras implante de VAD de larga duración como terapia puente a trasplante.

Resultados: Varón de 41 años con insuficiencia cardíaca avanzada por miocardiopatía dilatada familiar en el que se decide implante de VAD izquierda (LVAD) de larga duración (Heart-Mate III) como puente a trasplante. Posoperatorio inmediato sin incidencias. 4 días después del alta acude con datos de sepsis y

exudado purulento por *driveline*. En TAC destacan colecciones compatibles con mediastinitis. Se inicia antibioterapia empírica con piperacilina-tazobactam (PPTZ), vancomicina y cloxacilina y se interviene de forma urgente observándose abundante pus achocolatado pre y retroesternal del que se toma muestra para cultivo microbiológico. Lavado mediastínico exhaustivo dejando sistema de lavado con povidona yodada. Friedrich y lavado con povidona yodada del recorrido del *driveline* y de su salida. Aislamiento en muestras intraoperatorias de *Streptococcus pyogenes* sensible a penicilina, dirigiéndose la antibioterapia con penicilina G y manteniendo PPTZ y vancomicina. Parámetros de LVAD estables durante todo el proceso. Evolución favorable en el posoperatorio inmediato con resolución de colecciones en TAC de control. Sin embargo, la presencia del dispositivo perpetúa la infección, por lo que se decide inclusión en lista de espera de trasplante en emergencia grado 1 y alta a domicilio con antibioterapia oral. 12 días después se realiza trasplante cardíaco ortotópico mediante técnica bicava. Intervención muy dificultosa por las adherencias causadas por las intervenciones previas y por la infección persistente. Posoperatorio inmediato con necesidad de ventilación mecánica y aminas vasoactivas a dosis altas las primeras 48 horas por cuadro séptico y disfunción ventricular derecha. Evolución posterior favorable. A los 12 días del trasplante, reascento de reactantes de fase aguda y TAC sugestivo de pericarditis supurada. Ante la complejidad del caso, se decide tratamiento conservador con PPTZ y vancomicina intravenosos durante una semana. Mejoría importante que permite desescalada a levofloxacino y trimetoprim-sulfametoxazol orales, siendo alta a domicilio a los 22 días del trasplante. Tras 3 meses con antibioterapia oral en domicilio, es dado de alta por parte de Enfermedades Infecciosas.

Conclusiones: Las infecciones de los dispositivos de asistencia ventricular tanto de corta como de larga duración son frecuentes ya que parte del dispositivo está en comunicación con el exterior. Las consecuencias pueden ser graves y requerir medidas agresivas para su control.

<https://doi.org/10.1016/j.circv.2022.12.026>

23-ID: 220044

INFECCIÓN DE HERIDA QUIRÚRGICA EN CIRUGÍA CARDIACA: CARACTERÍSTICAS CLÍNICAS Y EPIDEMIOLÓGICAS

I. Sanchís Haba, B. Ramos Barragán, M.A. Soler Oliva, A. de Alarcón González, E. Gutiérrez Carretero, J.M. Borrego Domínguez

Hospital Universitario Virgen del Rocío. Sevilla

Justificación: La infección de la herida quirúrgica (IHQ) en cirugía cardíaca es una complicación relativamente frecuente (entre 1,1 y el 7,9%) que se asocia a una elevada morbilidad. Se ha descrito una etiología variable y diversos factores predisponentes.

Objetivo: Conocer la incidencia, etiología y prevalencia de factores predisponentes de la IHQ en nuestro centro, así como su modo de presentación y pronóstico de la misma.

Método: Pacientes intervenidos de cirugía cardíaca (mediante esternotomía) en el Hospital Universitario Virgen del Rocío, durante el periodo de enero de 2014 a junio de 2022, que desarrollaron IHQ. Los datos se obtuvieron prospectivamente y el manejo se hizo de forma conjunta por un equipo multidisciplinar.

Resultados: Se registraron 122 pacientes con IHQ (incidencia total 3,94%) de 64,84 (± 12) años. Los pacientes fueron intervenidos de: 49,2% cirugía valvular, 23,8% revascularización coronaria, 16,4% cirugía combinada y 10,6% otros. El 60,7% eran varones, el 38,5%

diabéticos, el 75,7% obesos (IMC > 30) y el 27,9% EPOC. El 14,8% eran fumadores activos y 37,7% exfumadores. El tiempo medio de circulación extracorpórea fue de 143,7 (\pm 61,7) minutos. Los estafilococos coagulasa negativos (SCN) fueron la etiología predominante (29,5%), seguido de lejos por anaerobios (9,8%), estafilococo aureus (9%) y enterobacterias (9%). En un 20,5% de pacientes no se obtuvo aislamiento microbiológico. La presentación clínica más frecuente fue supuración de la herida con inestabilidad esternal (27,9%), seguida de supuración de la herida con esternón estable (17,2%). Un 15,6% tenían osteomielitis diferida con estabilidad esternal y el 14,8% infección superficial de la herida quirúrgica. El 44,3% se trató de forma conservadora (antibioterapia exclusivamente), y el resto fueron reintervenidos, con cierre inmediato (67,7%) o diferido (32,3%). La mortalidad atribuible a 1 año fue del 15,6%. La etiología más agresiva fue *Candida* spp (42,8% de mortalidad), seguido de SCN con un 21,1% ($p=0,039$). Se observó una tendencia a mayor mortalidad en diabéticos ($p=0,061$), y en EPOC ($p=0,082$). No se encontraron diferencias significativas entre manejo conservador, cierre inmediato y diferido ($p=0,278$).

Conclusiones: Los datos obtenidos son superponibles a la literatura. La diabetes, el EPOC y la obesidad se comportaron como factores de riesgo de IHQ. Predominaron etiológicamente los microorganismos de crecimiento lento SCN, y la etiología más mortal fue *Candida* spp. No conseguimos demostrar diferencias con respecto al manejo de estos pacientes.

<https://doi.org/10.1016/j.circv.2022.12.027>

24-ID: 220045

RECONSTRUCCIÓN DE LA CONTINUIDAD MITRO-AÓRTICA POR ENDOCARDITIS. ANÁLISIS DE NUESTRA SERIE

M.A. Soler Oliva, B. Ramos Barragán,
I. Sanchís Haba, E. Sánchez Domínguez,
A. Adsuar Gómez, A. González Calle,
A.M. Hernández Fernández, E. Gutiérrez Cantero,
M. García de la Borbolla, J.M. Borrego Domínguez

Hospital Universitario Virgen del Rocío. Sevilla

Justificación: La afectación de la continuidad mitro-aórtica en las endocarditis supone un reto quirúrgico con alta morbilidad.

Objetivo: Analizar los resultados en nuestro centro de la cirugía de reconstrucción del cuerpo fibroso intervalvular con sustitución mitral y aórtica (Commando), reparación mitral y sustitución aórtica (Hemi-Commando), o sustitución mitral y aórtica con cirugía de la raíz (Root-Commando) en pacientes con endocarditis.

Método: Análisis descriptivo de las variables clínicas y resultados de los pacientes intervenidos con cirugía de reconstrucción de la continuidad mitro-aórtica por endocarditis desde noviembre 2018 hasta septiembre 2022.

Resultados: Se han intervenido 12 pacientes. En cuanto a las variables clínicas, la edad media fue $68,02 \pm 7,25$ años, 11 pacientes (91,7%) eran varones, 10 casos (83,3%) eran reintervenciones. El Euroscore II medio fue de $41 \pm 19,84$ y el Aporte medio fue de $35,50 \pm 12,50$. En cuanto a los microorganismos causantes, 6 casos fueron por *Staphylococcus epidermidis* MR (50%), 1 caso por *Enterococcus faecalis* (8,3%), 1 caso por *Klebsiella pneumoniae* (8,3%), 1 caso por *Streptococcus oralis* (8,3%), 1 caso por *Streptococcus anginosus* (8,3%), 1 caso por *Streptococcus gallolyticus* (8,3%) y 1 caso por *Staphylococcus warneri* (8,3%). Con respecto al procedimiento realizado, en 3 pacientes se usó la técnica Commando (25%), en 4 pacientes la técnica Hemi-Commando (33,3%) y en 5 pacientes la técnica Root-Commando (41,7%). Se realizó cirugía tricuspídea

en 1 caso (8,3%), reconstrucción de la aurícula derecha en 1 caso (8,3%) y cierre de comunicación interventricular endocárdica en 2 casos (16,7%). Los tiempos de CEC y clampaje aórtico medios fueron $306,42 \pm 71,83$ y $241,17 \pm 41,59$ minutos respectivamente. En lo referente a las complicaciones, 2 pacientes (16,7%) precisaron soporte ECMO VA, 3 pacientes (25%) necesitaron diálisis y 6 pacientes (50%) requirieron implante de marcapasos definitivo. El tiempo de ventilación mecánica medio fue 212 ± 332 horas. La estancia en UCI y postoperatoria media fueron $17,33 \pm 23,37$ y $31,25 \pm 27,21$ días respectivamente. La mortalidad hospitalaria fue de 5 casos (41,7%). Con un seguimiento medio de $20,92 \pm 14,19$ meses, la mortalidad es de 7 (58,3%) casos.

Conclusiones: La cirugía de reconstrucción de la continuidad mitroaórtica en las endocarditis es una técnica muy compleja y con alta morbilidad perioperatoria. Sin embargo, es la única opción quirúrgica viable y de supervivencia en este grupo de pacientes.

<https://doi.org/10.1016/j.circv.2022.12.028>

25-ID: 220046

ENDOCARDITIS POR ENTEROCOCO CON RESISTENCIA INTRÍNSECA A VANCOMICINA: A PROPÓSITO DE DOS CASOS

B. Alcaraz Vidal¹, R. Mármol Lozano²,
V. Silva Croizzard³, R. Jiménez Sánchez⁴,
N. Cobos Trigueros¹, F. Buendía²,
M.J. del Amor Espín³, T. Dumitru Dumitru¹,
V. Campos Rodríguez¹, S. Valero Cifuentes¹

¹ Medicina Interna, Unidad de Enfermedades Infecciosas

² Cardiología

³ Microbiología y Parasitología Clínica

⁴ Medicina Intensiva, Hospital General Universitario Santa Lucía. Cartagena

Justificación: Las especies de *Enterococcus* resistentes a vancomicina son responsables de una pequeña proporción de las endocarditis enterocócicas, y excepcionales aquellas con resistencia intrínseca a vancomicina, *Enterococcus gallinarum* y *Enterococcus casseliflavus/flavescens*, que conforman el grupo *E. gallinarum*, y representan menos del 10% del total de bacteriemias enterocócicas. Por tal excepcionalidad proponemos describir los casos de endocarditis por *E. gallinarum* atendidas en nuestro centro y revisar la literatura.

Objetivo: Describir y analizar dos casos de endocarditis por *E. gallinarum* diagnosticadas en nuestro hospital con revisión de la literatura.

Método: Descripción de dos casos clínicos atendiendo a patología de base, localización, forma de presentación, diagnóstico, tratamiento y evolución. Posterior revisión de la literatura y análisis.

Resultados: Caso 1. Varón de 83 años sin cardiopatía, con antecedentes de sigmoidectomía por adenocarcinoma y colecistectomía por colecistitis 3 meses antes. Ingresó por fiebre y disartria. Presenta bacteriemia por *E. casseliflavus* y gran hemorragia cerebral. Desarrolla insuficiencia cardíaca, con vegetación sobre válvula nativa mitral con ruptura de cuerda e insuficiencia mitral grave. Recibe ampicilina y gentamicina. Dada la patología neurológica no se interviene siendo *exitus*. Caso 2. Varón de 68 años portador de prótesis biológica mitral por endocarditis previa por *Streptococcus mitis*. Presenta enfermedad renal crónica y divertículos de colon. Ingresó por fiebre prolongada con *E. gallinarum* en hemocultivos, vegetación en válvula protésica e infarto esplénico. Recibe ampicilina y ceftriaxona quedando asintomático. Se traslada a Cirugía