

# VIH y psoriasis en un minero de Colombia

## HIV and psoriasis in a Colombian miner – Case report

Carlos Pérez<sup>1</sup>, Eliana Andrea Merlo<sup>2</sup>, Lina María Murcia<sup>3</sup>, Nelcy Teresa Guerra<sup>3</sup>, Silvana Orozco<sup>3</sup>, Christian Flórez<sup>4</sup>

### Resumen

La incidencia de psoriasis en la población general se encuentra alrededor de 1% a 2%, similar a la encontrada en pacientes con virus de la inmunodeficiencia humana (VIH) en quienes, a pesar de cursar con una respuesta Th1 disminuida, se presenta con mayor intensidad y es más resistente a los tratamientos convencionales.

Presentamos el caso de un paciente con VIH y lesiones cutáneas extensas que comprometían la mayor parte de la superficie corporal. Después de recibir tratamiento con metotrexato, iniciado por el compromiso cutáneo, se evidenció resolución de las lesiones.

Debe tenerse en cuenta que la presentación de enfermedades cutáneas varía en estados de inmunosupresión y, asimismo, el manejo que se proponga debe ser aquél que no empeore su estado y que no interactúe con la terapia antirretroviral.

**Palabras clave:** psoriasis, virus de la inmunodeficiencia humana, inmunosupresión.

### Abstract

The incidence of psoriasis in general population ranges from 1 to 2%, similar to that found in patients with HIV, who despite having a diminished Th1 response, are affected by a more severe form of the psoriatic disease and more refractory to conventional treatments.

We present the case of a patient with HIV and severe skin lesions, compromising most of the body surface. After receiving a methotrexate therapy, started due the extensive cutaneous involvement, an improvement of the lesions was evidenced. It should be noted that the presentation of skin diseases varies in the different states of immunosuppression, and likewise, the proposed treatment must be the one that does not worsen their condition and does not interact with antiretroviral drugs.

**Key words:** Psoriasis, Human Immunodeficiency Virus, immunosuppression

- 
- 1 Jefe de Infectología, Hospital Universitario la Samaritana, Universidad de la Sabana, Bogotá, D.C., Colombia
  - 2 Residente de Dermatología, Universidad El Bosque, Bogotá, D.C., Colombia
  - 3 Residente de Medicina Interna, Universidad de la Sabana, Bogotá, D.C., Colombia
  - 4 Residente de Medicina Interna, Universidad Militar Nueva Granada, Bogotá, D.C., Colombia

---

### Correspondencia:

Carlos Eduardo Pérez. Calle 50 N° 8-24, Consultorio 205, Bogotá, D.C., Colombia. Teléfonos: 310-0435 y (300) 208-1883

**Recibido: 01/07/2010; Aceptado: 30/11/2010**

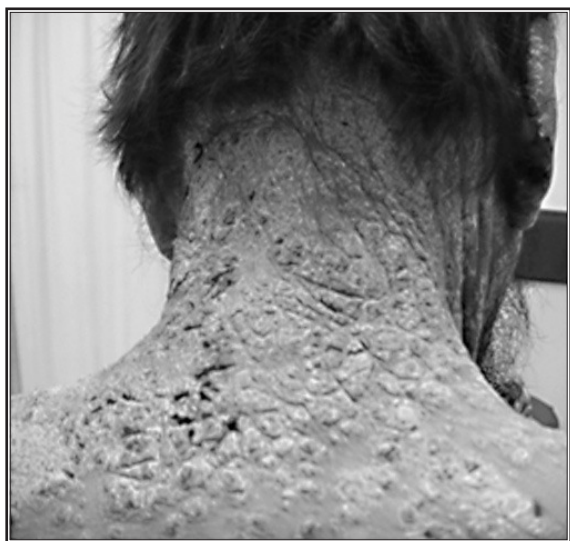## Introducción

La psoriasis en los pacientes con virus de la inmunodeficiencia humana (VIH) presenta una prevalencia similar a la encontrada en la población general, aproximadamente, de 2% a 3% y, en algunas poblaciones, hasta de 5%. Sin embargo, el cuadro clínico es, por lo general, más agresivo y pueden no presentarse los patrones típicos de la psoriasis vulgar, lo cual plantea dificultades diagnósticas y terapéuticas.

El objetivo de este trabajo es presentar un paciente con VIH y psoriasis, y revisar el tema en la literatura.

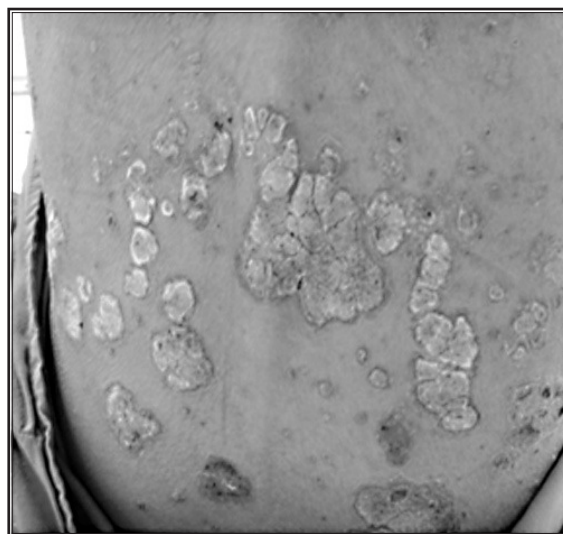
## Presentación del caso

Se trata de un paciente de sexo masculino, de 46 años de edad, natural de Ramiriquí (Boyacá) y procedente de Pacho (Cundinamarca), de ocupación minero, quien consultó por un cuadro clínico de seis meses de evolución consistente en aparición de lesiones eritematosas con descamación, pruriginosas, en tórax, miembros inferiores y abdomen, con extensión a la cara y al cuero cabelludo, cuadro que fue empeorando progresivamente. Además, presentaba pérdida de peso, astenia, adinamia y dolor osteo-muscu-



**Figura 1.** Placas con infiltración y descamación que comprometen toda la región posterior del cuello

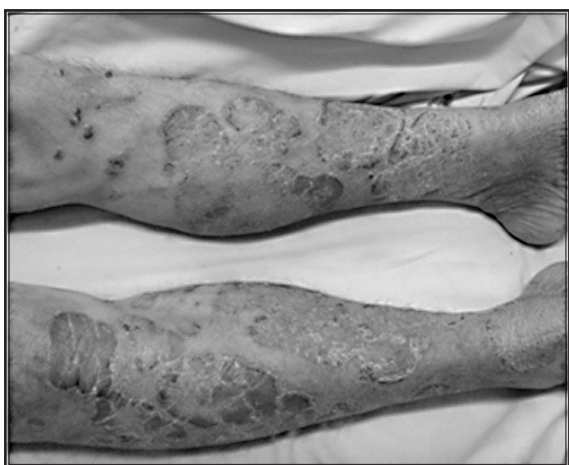lar generalizado. Hacía un año se le había diagnosticado infección por VIH y se encontraba en manejo irregular con abacavir, lamivudina, efavirenz, trimetoprim-sulfametoxazol y fluconazol. En el examen físico se encontraron signos vitales normales, y en la piel se evidenciaban extensas placas eritematosas con descamación, infiltradas y múltiples, de borde regular y circunscrito en cuero cabelludo, región posterior de cuello, espalda, miembros superiores e inferiores, con predominio en la región anterior de las piernas (figuras 1-3). También presentaba pitting ungular e hiperqueratosis subungular en manos y pies, asociados a una considerable deformidad de las uñas de las manos.



**Figura 2.** Compromiso en placa en la espalda

Se solicitaron exámenes de laboratorio: en el cuadro hemático se encontró pancitopenia, y la carga viral fue de 4.971 copias/ml para VIH 1, con 3,7 log, y CD4+ de 40 células/mm<sup>3</sup>. En el estudio de médula ósea se observó hematopoyesis disminuida de las tres líneas.

En la biopsia de la piel del cuello y del muslo izquierdo se reportó dermatitis con espongiósis y psoriasiforme indicativa de psoriasis. Se evaluó índice de gravedad y área de psoriasis (Psoriasis Area and Severity Index, PASI) al ingreso del paciente y se obtuvo una puntuación de 65, que corresponde a un compromiso grave.



**Figura 3.** Placas eritematosas infiltrativas de bordes definidos en los miembros inferiores.

Recibió manejo con corticoesteroides tópicos de gran potencia y 7,5 mg semanales de metotrexato, por el extenso compromiso de las lesiones. Se inició tratamiento antirretroviral con zidovudina más lamivudina; sin embargo, por la pancitopenia que presentaba, la zidovudina tuvo que cambiarse por abacavir. A las dos semanas de inicio del tratamiento las lesiones empezaron a remitir y a las ocho semanas el paciente presentaba resolución casi completa de las lesiones. Fue evaluado con el índice PASI (Psoriasis Area and Severity Index), y se obtuvo un puntaje de 11. No se presentó ningún efecto secundario con la administración de metotrexato.

## Discusión

La prevalencia de psoriasis en los pacientes con VIH no es mayor de la que se describe en la población general; sin embargo, su presentación puede asociarse a cuadros graves de artritis psoriásica <sup>(1)</sup>. En estos casos, el compromiso es más extenso, resistente al tratamiento, por lo general, tiene un patrón de distribución distal (acral) y puede asociarse a cambios ungulares graves y destructivos <sup>(2)</sup>.

En los pacientes que inician con una psoriasis de compromiso extenso o en aquellos en los que se produzca empeoramiento de su enfermedad, debe considerarse la posibilidad de infección

por VIH, ya que la psoriasis puede ser exacerbada por esta infección y suele ser peor en pacientes que progresan a sida; asimismo, se presenta en cualquier estadio de la enfermedad e incluso puede ser la manifestación inicial del VIH <sup>(2,3)</sup>.

Tanto la psoriasis como el VIH tienen un patrón de respuesta Th1 relacionada con la elevación del TNF $\alpha$  e INF $\gamma$ . En casos de VIH, el TNF $\alpha$  se eleva en todas las fases de la enfermedad y se relaciona con aumento en la replicación viral, disminución de linfocitos T CD4+ <sup>(3)</sup> y manifestaciones clínicas como fiebre, adelgazamiento, fatiga, demencia y presencia de infecciones oportunistas. Con el tratamiento antirretroviral en la psoriasis asociada a VIH, se disminuye la carga viral y, subsecuentemente, disminuye el TNF- $\alpha$ , punto clave en la patogénesis de la psoriasis <sup>(4)</sup>. La psoriasis es mediada por la activación de las células T y su asociación con VIH parece paradójica <sup>(4)</sup>. Sería de esperarse que la psoriasis, al ser inducida por linfocitos Th1, no se presentara asociada a enfermedades que producen disminución de esta respuesta. Sin embargo, en pacientes con VIH, los estudios reportan una incidencia de psoriasis similar a la existente en la población general. El mecanismo por el cual se produce esta situación tan paradójica no es del todo conocido. No obstante, se han propuesto varias teorías que podrían explicar este fenómeno; entre ellas, es relevante la que propone un mecanismo patogénico que involucra a los linfocitos CD8 activados, los cuales se encuentran aumentados con respecto a los CD4 en pacientes con VIH, y son los que provocan aumento de la activación y proliferación de los queratinocitos en la psoriasis <sup>(5)</sup>.

Por otro lado, el VIH podría tener un papel directo en la etiopatogenia de la psoriasis al favorecer el aumento de la proliferación de las células epiteliales mediante la inducción de la secreción de factores de crecimiento de estas células <sup>(6)</sup>. Además, las infecciones cutáneas a repetición (estafilocócicas, estreptocócicas o por *Candida*) con las que cursan los pacientes inmunosupri-

midos, también podrían exacerbar la psoriasis, al actuar como superantígenos que interactúan con los linfocitos T <sup>(4-6)</sup>.

Recientemente se ha descrito el papel de las células Th 17 en la patogénesis de la psoriasis, las cuales promueven la angiogénesis, el reclutamiento de células inflamatorias y los procesos de hiperplasia epidérmica. Las células Th 17, al producir IL-17A, IL-17F, IL-21, IL-22 e IL-26, e incrementar la producción del TNF $\alpha$  e INF $\gamma$ , desencadenan un proceso de activación inflamatoria, neutrofilia, inhibición de la apoptosis de neutrófilos, promueven la angiogénesis y producen aumento de la proliferación de los queratinocitos <sup>(7)</sup>.

El tratamiento de estos pacientes incluye el inicio de medicamentos antirretrovirales, que debe hacerse en todo paciente con recuento de CD4 menor de 350 células/mm<sup>3</sup>. Cuando existen recuentos superiores y psoriasis moderada a grave, el paciente debe evaluarse en conjunto con el infectólogo para determinar el inicio del tratamiento antirretroviral <sup>(8)</sup>.

La primera línea de tratamiento para la psoriasis leve a moderada en pacientes con VIH es el manejo tópico, que incluye corticosteroides, calcipotriol, tazaroteno y la combinación de calcipotriol más betametasona <sup>(9,10)</sup>.

Para pacientes con enfermedad moderada a grave, se consideran como tratamientos de primera línea la fototerapia, en forma de UVB de banda ancha, UVA/UVB combinada o psoralenos más UVA (PUVA), e iniciar tratamiento antirretroviral y, como segunda línea de tratamiento, los retinoides sistémicos <sup>(9)</sup>.

En teoría, la fototerapia puede activar la replicación viral en pacientes que no reciben tratamiento antirretroviral. Sin embargo, esto no se ha demostrado en la práctica clínica y su empleo es seguro en pacientes con psoriasis asociada a VIH, si se administra junto con el tratamiento antirretroviral

<sup>(5,10)</sup>. El fototipo influye en esta respuesta, pues los pacientes de piel más pigmentada requieren dosis elevadas de radiación y son más propensos al empeoramiento en la carga viral <sup>(11)</sup>.

En los casos con placas infiltradas y compromiso palmo-plantar, se prefiere la terapia PUVA, aunque su empleo debe ser cuidadoso, ya que posee un gran potencial carcinogénico y, además, puede exacerbar el estado de inmunosupresión. Sin embargo, se ha demostrado que la exposición a fototerapia por ciclos cortos no empeora la situación basal previa <sup>(9,11)</sup>. Es muy importante tener en cuenta que la existencia de sarcoma de Kaposi contraindica el uso de fototerapia en los pacientes positivos para VIH y, también, debe tenerse precaución en los pacientes con fototipos de piel más oscura ya que requieren mayores dosis de fototerapia, con lo cual se exponen a un incremento de su inmunosupresión y de su carga viral <sup>(10,11)</sup>.

En los casos de psoriasis extensa y resistente al tratamiento, se pueden considerar agentes sistémicos, como la ciclosporina o el metotrexato, los cuales constituyen el tratamiento de tercera línea en los casos de psoriasis asociada a VIH <sup>(13,5)</sup>.

El metotrexato puede utilizarse en pacientes con compromiso cutáneo extenso o que presentan artritis psoriásica asociada a VIH <sup>(14)</sup>, teniendo en cuenta que debe emplearse con un adecuado control, pues puede causar leucopenia acentuada y aumentar el riesgo de infecciones oportunistas <sup>(15)</sup>. Está contraindicado en pacientes que reciben trimetoprim-sulfametoxazol como profilaxis para *Pneumocystis jirovecii* por el riesgo de pancitopenia.

Además, es importante recalcar que el tratamiento antirretroviral se asocia con múltiples interacciones medicamentosas debido a los mecanismos de acción de los diferentes fármacos usados para la patología en sí, situación que se

presenta principalmente por la alteración de los mecanismo de depuración, es decir, inhibición o inducción metabólica de la isoforma CYP3A4, por alteraciones en el transportador de la glucoproteína-P y de las bombas activadas enzimáticamente. La interacción medicamentosa de la estavudina con el metotrexato se ha catalogado como de muy alto riesgo por la inhibición del ADN mitocondrial del hepatocito, de ahí que sea de vital importancia el evitar el uso simultáneo de estos fármacos <sup>(4,5,15)</sup>.

El infliximab se ha utilizado con excelentes resultados en el manejo de la psoriasis resistente y extensa en pacientes con VIH, sin embargo, puede aumentar la sensibilidad a los gérmenes intracelulares. Con respecto a otros fármacos contra el TNF $\alpha$ , presenta mayor riesgo de activar la tuberculosis latente por su efecto combinado como bloqueador adicional de INF $\gamma$  <sup>(16)</sup>.

El etanercept y el adalimumab pueden ser efectivos para el tratamiento de la psoriasis y la artritis psoriásica asociada a VIH, pero su uso debe ser cauteloso debido al mayor riesgo de infecciones polimicrobianas <sup>(17)</sup>.

El diagnóstico en este paciente se sospechó clínicamente por la presentación de sus lesiones, por el compromiso dérmico con infiltraciones de las lesiones en placa, por su distribución generalizada con compromiso, aproximadamente, del 80% de la superficie cutánea y por la presencia de distrofia ungular grave bilateral.

Como posibilidades diagnósticas se plantearon: sarna noruega, psoriasis o compromiso infeccioso por histoplasma dado el antecedente laboral. La biopsia de piel demostró dermatitis con espongiosis y psoriasiforme, con lo cual se estableció el diagnóstico de psoriasis.

Una vez confirmado el diagnóstico, era necesario implementar un tratamiento que lograra una mejoría rápida, teniendo en cuenta la gravedad

y la extensión de las lesiones. Al presentar un compromiso extenso, no estaba indicado como primera línea el manejo tópico. Considerando el riesgo-beneficio, se descartó el inicio de PUVA en este paciente, ya que el manejo de su enfermedad con antirretrovirales había sido muy irregular y con esto se aumentaría el riesgo de presentar mayor inmunosupresión; además, no se contaba con la disponibilidad de fototerapia en la institución. Se decidió iniciar manejo sistémico con metotrexato por la generalización y gravedad de las lesiones en piel y se modificó el tratamiento antirretroviral, controlando así la enfermedad.

Aunque el uso de metotrexato y ciclosporina ha sido controversial, por su capacidad de disminuir el conteo de CD4, pueden utilizarse estos fármacos con seguridad si el tratamiento antirretroviral es exitoso. Estudios recientes han demostrado excelentes resultados con el uso de metotrexato a largo plazo, sin que se haya encontrado interferencia con el conteo de CD4 o con la carga viral. Además, constituye una alternativa ideal en quienes no responden a los tratamientos de primera línea y que cursan con enfermedad generalizada o recurrente, como es el caso de nuestro paciente.

En este reporte se ilustra la complejidad de las lesiones de piel que presentan los pacientes que cursan con VIH y, también, la importancia de establecer un tratamiento adecuado que no presente interacciones con su estado de inmunosupresión ni con el manejo antirretroviral que esté recibiendo. La coexistencia de psoriasis con la infección por el virus de la inmunodeficiencia humana no es infrecuente, e implica hacer el diagnóstico y dar un tratamiento adecuado y oportuno. La utilidad de los manejos tópicos se limita a lesiones pequeñas, sin gran compromiso cutáneo y que respondan exitosamente. El manejo sistémico, ya sea con retinoides, metotrexato, o tratamiento biológico, debe establecerse con precaución, controlando permanentemente



al paciente, y debe ser utilizado en los casos en que se presente compromiso extenso o enfermedad resistente.

## Conclusiones

No es infrecuente encontrar pacientes con inmunosupresión por VIH que empiezan con psoriasis generalizada o que presentan exacerbación de su cuadro cutáneo de psoriasis a pesar de tener disminuida la respuesta Th1, por lo cual es fundamental sospechar esta enfermedad en pacientes con VIH.

El instaurar un tratamiento oportuno disminuye la morbimortalidad y evita la progresión hacia una enfermedad más extensa; además, debe tenerse en cuenta que el compromiso psoriásico es, por lo general, más extenso y resistente a los tratamientos convencionales en los pacientes inmunocomprometidos.

No existe un protocolo único para el manejo de la psoriasis en pacientes con VIH; sin embargo, el consenso apoya el uso de corticoides tópicos en la enfermedad leve y el uso de medicamentos sistémicos en la enfermedad moderada a grave. Es necesario individualizar cada caso y, asimismo, determinar el manejo apropiado, teniendo en cuenta los efectos secundarios que puedan presentarse por el estado de inmunosupresión, por el tratamiento antirretroviral o la toma de otros medicamentos para el manejo de enfermedades oportunistas.

El uso de medicamentos como metotrexato y ciclosporina, por su importante efecto inmunosupresor, debe reservarse, como en el caso de nuestro paciente, para enfermedades graves y que no hayan cedido a tratamientos de primera línea, teniendo gran precaución en su utilización, con las menores dosis posibles y haciendo un seguimiento estricto para evitar complicaciones o posibles desenlaces fatales.

## Agradecimientos

Al Hospital Universitario de La Samaritana.

## Conflicto de intereses

No existe ninguno.

## Referencias

1. Patel RV, Weinberg JM. Psoriasis in the patient with human immunodeficiency virus, part 1: Review of pathogenesis. *Cutis*. 2008;82:117-22.
2. Gelfand JM, Rudikoff D. Evaluation and treatment of itching in HIV-infected patients. *Mt Sinai J Med*. 2001;68:298-308.
3. Morar N, Willis-Owen SA, Maurer T, Bunker CB. HIV-associated psoriasis: Pathogenesis, clinical features, and management. *Lancet Infect Dis*. 2010;10:470-8.
4. Mamkin I, Mamkin A, Ramanan SV. HIV-associated psoriasis. *Lancet Infect Dis*. 2007;7:496.
5. Singh F, Rudikoff D. HIV-associated pruritus: Etiology and management. *Am J Clin Dermatol*. 2003;4:177-88.
6. Fife D, Waller J, Jeffes E. Unraveling the paradoxes of HIV-associated psoriasis: A review of T-cell subsets and cytokine profiles. *Dermatology Online J*. 2007;13:4.
7. Echeverri, M, Londoño A, Velázquez M. Papel de las células Th17 en la inmunopatogénesis de la psoriasis. *Rev Asoc Colomb Dermatol*. 2009;17:S3-9.
8. Vittorio L, De Socio G, Simonetti S, Stagni G. Clinical improvement of psoriasis in an AIDS patient effectively treated with combination antiretroviral therapy. *Scand J Infect Dis*. 2006;38:74-5.
9. Menon K, van Voorhees AS, Bebo BF Jr, Gladman DD, Hsu S, Kalb R. HIV-associated psoriasis: Pathogenesis, clinical features and management of the National Psoriasis Foundation. *J Am Acad Dermatol*. 2010;62:291-9.
10. Leal L, Ribera M, Dauden E. Psoriasis and HIV infection. *Actas Dermosifiliograf*. 2008;99:753-63.
11. Breuer-McHam J, Marshall G, Adu-Oppong A, Goller M, Mays S, Berger T, et al. Alterations in HIV expression in AIDS patients with psoriasis or pruritus treated with phototherapy. *J Am Acad Dermatol*. 1999;40:48-60.
12. Lee CS, Li K. A review of acitretin for the treatment of psoriasis. *Expert Opin Drug Saf*. 2009;8:769-79.
13. Patel RV, Weinberg JM. Psoriasis in the patient with human immunodeficiency virus. Part 2: Review of treatment. *Cutis*. 2008;82:202-10.
14. Chalela J, González D, Castro L. Guías de manejo de psoriasis. Consenso Colombiano. Bogotá: Asociación Colombiana de Dermatología y Cirugía Dermatológica; 2008.
15. Vega KP. Rheumatic manifestations in patients with HIV infection. *Acta Med Colomb*. 2010;35:15-20.
16. Trent JT, Kerdel FA. Successful treatment of von Zumbusch pustular psoriasis with infliximab. *J Cutan Med Surg*. 2004;8:224-8.
17. Barco D, Puig L, Alomar A. Treatment of moderate-severe psoriasis with etanercept in patients with chronic human immunodeficiency virus infection. *Actas Dermosifiliogr*. 2010;101(Suppl.1):77-81.