

# Bacteriemia por *Elizabethkingia meningoseptica* en paciente con leucemia linfoblástica aguda

## Bacteriemia by *Elizabethkingia meningoseptica* in acute lymphoblastic leukemia patients

Lina María Echeverri<sup>1</sup>, Sigifredo Ospina<sup>2</sup>

### Resumen

Se reporta un caso de bacteriemia por *Elizabethkingia meningoseptica* en un paciente inmunocomprometido, con antecedentes de leucemia linfoblástica aguda, que ingresa por infiltración al sistema nervioso central y sospecha de proceso infeccioso. *Elizabethkingia meningoseptica* es una bacteria oportunista en infecciones intrahospitalarias, con notable resistencia antimicrobiana, la cual es un inusual patógeno en humanos.

**Palabras clave:** *Elizabethkingia meningoseptica*, bacteriemia, inmunocompromiso.

### Abstract

A case report of bacteraemia by *Elizabethkingia meningoseptica* in an immunocompromised patient, who was admitted to the hospital with an acute Lymphoblastic leukemia and infection diagnosis, is presented. *E. meningoseptica* is an emerging bacterium in nosocomial infections with remarkable antimicrobial resistance and an unusual pathogen in humans.

**Key words:** *Elizabethkingia meningoseptica*, bacteraemia, immunocompromised

### Introducción

*Elizabethkingia meningoseptica* es un bacilo Gram negativo no fermentador, ampliamente distribuido en la naturaleza pero poco frecuente en humanos, en quienes se considera un patógeno oportunista.

En el ambiente hospitalario se ha encontrado en superficies húmedas y en equipos médicos, y puede causar infección en personas inmunocomprometidas o con enfermedades debilitantes concomitantes. Además, posee enzimas de resistencia frente a los antibióticos prescritos usualmente contra las bacterias Gram negativas.

Se presenta un caso de bacteriemia por *E. meningoseptica* en un paciente con una neoplasia de base y compromiso del sistema nervioso central, en quien se sospechó un proceso infeccioso asociado a neutro-

1 Médica, magíster en Microbiología, Universidad Pontificia Bolivariana, Medellín, Colombia  
2 Médico, jefe, Departamento de Epidemiología Hospitalaria, Hospital Universitario San Vicente de Paúl, Medellín, Colombia

### Correspondencia:

Ospina. Hospital Universitario San Vicente de Paúl, Medellín – Colombia. E-mail: soox@elhospital.org.co

**Recibido: 24/08/2009; Aceptado: 26/07/2010**

penia, por lo que recibió antimicrobianos de amplio espectro y antineoplásicos. Al finalizar el tratamiento, el paciente obtuvo mejoría clínica, de laboratorio y resolución completa del proceso infeccioso.

### Caso

Se trata de un paciente de sexo masculino de 29 años de edad. Como antecedentes, presentaba una leucemia linfoblástica aguda de inmunofenotipo B diagnosticada en el año 2006 y considerada en remisión desde octubre del 2008.

Ingresa por el Servicio de Urgencias con un cuadro clínico de 24 horas de evolución de cefalea global asociada a dos episodios autolimitados de monoparesia del miembro superior derecho, sin otros síntomas. Inicialmente, se sospechó una lesión del sistema nervioso central asociada a neutropenia febril, por lo que le prescribieron antimicrobianos. Se practicó una tomografía de cráneo, la cual no mostró lesiones expansivas. En el líquido cefalorraquídeo no se encontraron signos de infección pero sí de infiltración por células neoplásicas; la prueba no treponémica para sífilis (VDRL) no fue reactiva; la adenosindeaminasa (ADA) fue negativa, y el examen directo con tinta china y el cultivo fueron negativos. En los exámenes de laboratorio se encontró neutropenia importante (llegó hasta 0 neutrófilos) y trombocitopenia (hasta 22.000 plaquetas).

Al ingreso se inició tratamiento empírico con ceftriaxona y ampicilina sólo durante 24 horas, mientras se documentaba la ausencia objetiva de fiebre. A los tres días del ingreso, se hizo una biopsia por aspiración de médula ósea, que mostró infiltración tumoral. Seis días después, se colocó un catéter venoso central y se inició quimioterapia. Nueve días

después del ingreso, se colocó un reservorio de Ommaya y se inició quimioterapia intratecal, y cuatro días después de este procedimiento, el paciente presentó picos febriles (hasta 39,3°C), por lo que se inició de forma empírica tratamiento con cefepime.

Se tomaron dos hemocultivos periféricos y un hemocultivo del catéter venoso central, y el laboratorio reportó bacilos Gram negativos, por lo que se adicionó al esquema de tratamiento el antibiótico amikacina. De esta manera, se empleó terapia antibiótica combinada en un paciente neutropénico y febril, dirigida contra varios patógenos potenciales y con la cual se obtuvo actividad sinérgica.

Los bacilos Gram negativos de las tres muestras de sangre fueron identificados por el sistema automatizado VITEK2® (BioMérieux) como *E. meningoseptica*, para lo cual se inició tratamiento con moxifloxacina y minociclina (no son de primera elección en bacteriemias) con base en los resultados del antibiograma, ya que sólo presentaba sensibilidad a ciprofloxacina [concentración inhibitoria mínima (CIM) de 0,50], ácido nalidíxico (CIM, 8) y tigeciclina (CIM, 2), con resistencia a betalactámicos, aztreonam, cefalosporinas, aminoglucósidos, carbapenem y piperacilina-tazobactam. Se hizo diagnóstico de bacteriemia por este microorganismo.

A los 16 días del ingreso, se revisó el reservorio de Ommaya y no se obtuvo líquido cefalorraquídeo, por lo que se decidió cambiar el reservorio y se suspendió la quimioterapia intratecal.

Se tomaron dos hemocultivos de control y cultivo de líquido cefalorraquídeo a los 20 días del ingreso del paciente, y se aisló

nuevamente *E. meningoseptica* en todas las muestras. Presentó deterioro neurológico y se hizo diagnóstico de ventriculitis. La presencia de este microorganismo en el sistema nervioso central sugiere que la bacteria podría estar adherida al reservorio de Ommaya o al catéter venoso central, por lo que se retiraron los dos dispositivos. Se administró terapia antibiótica de rescate adicionando 1 g intravenoso de vancomicina cada 12 horas. Se controlaron los niveles terapéuticos de vancomicina, los cuales eran adecuados.

Al décimo día de tratamiento con moxifloxacina y cuarto día con vancomicina, presentó un pico febril de 40°C, sin otros síntomas asociados. Se había tomado previamente cultivo del reservorio de Ommaya, del cual se aisló también *E. meningoseptica*, la cual era resistente a las quinolonas, lo que obligó a modificar el esquema terapéutico y empeoró el pronóstico. Se inició, entonces, trimetoprim-sulfametoxazol (aunque no es de elección en infecciones del sistema nervioso central) y minociclina, con base en el reporte del antibiograma, y se obtuvo una adecuada respuesta clínica y resolución de la complicación infecciosa.

Es de anotar que el caso fue atendido por el Servicio de Infectología y Epidemiología de la institución, se tomaron medidas básicas de prevención de diseminación de infecciones y se hizo aislamiento de contacto del paciente.

También es de anotar que éste fue el único caso detectado durante este período en el hospital, descartándose la presencia de un brote.

## Discusión

*Elizabethkingia meningoseptica* recibió su nombre en honor a Elizabeth O. King, la pri-

mera persona en describir la bacteria <sup>(1)</sup>. Es un bacilo Gram negativo no fermentador que pertenece a la familia Flavobacteriaceae <sup>(2)</sup>. En 1980 se le dio el nombre de *Flavobacterium meningosepticum* y luego, en 1994, el de *Chryseobacterium meningosepticum* <sup>(1)</sup>. Es bacilo aerobio obligado, que no forma esporas, inmóvil, positivo para catalasa y oxidasa <sup>(3)</sup>, y positivo para indol, a diferencia de la mayoría de los bacilos no fermentadores.

Las colonias tienen un leve pigmento amarillo o no son pigmentadas. Se caracterizan porque no crecen o lo hacen muy poco en el medio de cultivo agar MacConkey. Puede compararse con *Burkholderia cepacia*, la cual también es una bacteria no fermentadora, no crece en MacConkey y también es resistente a la colistina y sensible a la vancomicina <sup>(2,4)</sup>.

*Elizabethkingia meningoseptica* está ampliamente distribuida en la naturaleza, en el agua y en el suelo, y se encuentra en algunos animales como peces y ranas <sup>(3,5,6)</sup>; normalmente no se encuentra en la microflora humana, por lo que se considera un patógeno humano oportunista <sup>(3)</sup>. En el ambiente hospitalario se ha documentado su presencia en superficies húmedas y en los sistemas de agua, y también se ha demostrado colonización de pacientes a través de equipos médicos contaminados, como respiradores, catéteres intravasculares, válvulas protésicas, tubos de traqueostomía, humidificadores, incubadoras o jeringas, entre otros <sup>(3-5)</sup>.

Aunque clínicamente no es un patógeno común en adultos, causa infección en personas inmunocomprometidas o con condiciones mórbidas debilitantes de base, como neoplasias, neutropenia, tuberculosis, anemia aplásica, diabetes o trasplante de órganos <sup>(7)</sup>.

Se han reportado brotes en pacientes en países subdesarrollados <sup>(8)</sup>, principalmente de meningitis en recién nacidos prematuros y en niños en la unidad de cuidados intensivos <sup>(3,5,6)</sup>, al igual que brotes en unidades de hemodiálisis. Algunos de ellos se han asociado con fuentes como catéteres venosos contaminados, soluciones nutricionales contaminadas o fuentes como los grifos de agua.

*Elizabethkingia meningoseptica* es una causa rara de neumonía intrahospitalaria, que se presenta con mayor frecuencia en el grupo de neonatos. Se ha reportado asociada a infecciones en pacientes sometidos a asistencia respiratoria mecánica <sup>(9)</sup> y, también, como causa de sepsis, endocarditis, infecciones oculares, infecciones abdominales, celulitis, bacteriemias y meningitis <sup>(3,8,10)</sup>.

Se reportó un caso de celulitis con sepsis grave y hepatitis en Brasil, en un hombre de 36 años sin compromiso inmunológico, secundarias a exposición ocupacional por lesiones en la piel <sup>(8)</sup>.

En el 2007 se reportó un caso de endocarditis en un hombre de 58 años con antecedentes de diabetes mellitus y de infarto agudo

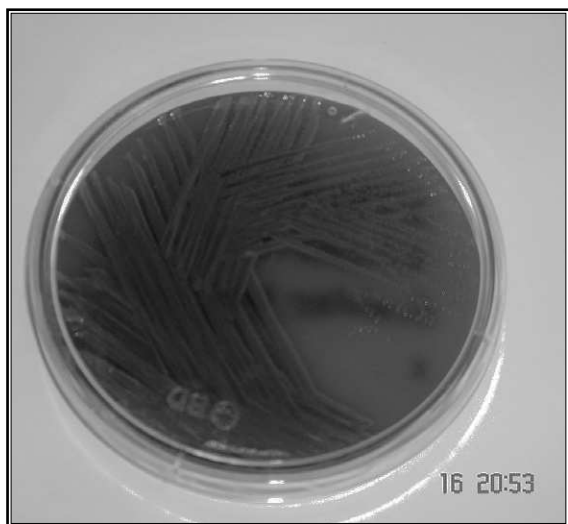
del miocardio, a quien se le encontró una vegetación en la válvula aórtica y se le aisló el microorganismo en los hemocultivos <sup>(4)</sup>. Se reportó otro caso de meningitis y sepsis en un hombre de 17 años con antecedentes de talasemia, a quien se le aisló la bacteria en cultivo de líquido cefalorraquídeo y en hemocultivos <sup>(7)</sup>; además, otro caso de bacteriemia y fascitis necrosante en un hombre diabético de 62 años <sup>(11)</sup>. Se han reportado también infecciones de tejidos blandos (11 casos) y sepsis en adultos sin compromiso inmunológico <sup>(8)</sup>.

*Elizabethkingia meningoseptica* posee dos clases de enzimas betalactamasas: betalactamasas de espectro extendido y metalobetalactamasas, las cuales le dan la capacidad de desarrollar resistencia frente a los antibióticos betalactámicos prescritos usualmente contra bacterias Gram negativas. Por lo tanto, usualmente *E. meningoseptica* es resistente a los antibióticos betalactámicos de amplio espectro, los aminoglucósidos, las tetraciclinas y el cloranfenicol <sup>(3,5,6)</sup>.

La vancomicina ha sido muy usada para su tratamiento <sup>(4)</sup>, pero ha presentado concentraciones inhibitorias mínimas elevadas (CIM, 16 µg/ml), lo que ha llevado a buscar otras alternativas, como ciprofloxacina, minociclina, trimetoprim-sulfametoxazol y rifampicina. Se recomienda para su tratamiento la combinación de vancomicina con rifampicina <sup>(5,7)</sup>.

En el 2009 se publicó un estudio realizado en Taiwán, en pacientes con bacteriemia producida por este microorganismo, en el que reportaron el uso inadecuado de antimicrobianos como un importante factor asociado con la mortalidad <sup>(10)</sup>. Cabe anotar que en este paciente se usó antibioticoterapia combinada con amino-

**Figura 1.** Cultivo de *Elizabethkingia meningoseptica* en agar sangre



glucósidos, buscando un cubrimiento de amplio espectro, ya que tenía neutropenia grave y un microorganismo muy resistente según el antibiograma; además, se pretendía obtener sinergismo y, al mismo tiempo, prevenir la emergencia de microorganismos resistentes. Incluso, se usaron para su tratamiento antibióticos que, aunque no son de primera elección en estos casos, eran a los que este microorganismo presentaba sensibilidad *in vitro*. Es el caso, por ejemplo, del uso de trimetoprim-sulfametoxazol para la infección del sistema nervioso central, el cual alcanza unas concentraciones en el líquido cefalorraquídeo que suelen ser de 30% a 50% las de la sangre, pero era de los pocos antibióticos a los que este microorganismo presentaba sensibilidad en este paciente, según el antibiograma.

También, en estos casos de difícil diagnóstico, es importante tener en cuenta la relevancia de las pruebas de biología molecular para hacer la identificación de este tipo de microorganismos difíciles de detectar con los métodos usuales de laboratorio <sup>(9)</sup>, debido a su poco o ningún crecimiento en los medios de cultivo. Estas técnicas, además, pueden contribuir de manera eficaz para la detección de brotes intrahospitalarios.

## Conclusión

*Elizabethkingia meningoseptica* es un bacilo Gram negativo de difícil identificación en el laboratorio, aislado con poca frecuencia en humanos y que presenta multirresistencia frente a los antibióticos betalactámicos usualmente prescritos para el tratamiento de las infecciones por Gram negativos; por lo tanto, es muy importante lograr su identificación en el laboratorio y hacer una correcta elección del

antimicrobiano en las infecciones causadas por este microorganismo, lo que mejora el resultado en los pacientes.

## Referencias

- Schreckenberger P, Daneshvar M, Hollis D. *Acinetobacter*, *Achromobacter*, *Chryseobacterium*, *Moraxella*, and other nonfermentative gramnegative rods. En: Murray PR, editor. Manual of clinical microbiology. Ninth edition. Washington: ASM Press; 2007. p. 771-94.
- Bomb K, Arora A, Trehan N. Endocarditis due to *Chryseobacterium meningosepticum*. Indian J Med Microbiol. 2007;25:161-2.
- Tuon F, Campos L, Duboc G, Gryscek R. *Chryseobacterium meningosepticum* as a cause of cellulitis and sepsis in an immunocompetent patient. J Med Microbiol. 2007;56:1116-7.
- Po-Pin H, Yu-Hui L, Chin-Fu L, Meei-Fang L, Zhi-Yuan S. *Chryseobacterium meningosepticum* infection: antibiotic susceptibility and risk factors for mortality. J Microbiol Immunol Infect. 2008;41:137-44.
- Kirby J, Sader H, Walsh T, Jone R. Antimicrobial susceptibility and epidemiology of a worldwide collection of *Chryseobacterium* spp. Report from the SENTRY. J Clin Microbiol. 2004;42:445-8.
- Pen-Yi L, Chu C, Su L, Huang C, Chang W, Chiu C. Clinical and microbiological analysis of bloodstream infections caused by *Chryseobacterium meningosepticum* in non neonatal patient. J Clin Microbiol. 2004;42:3353-5.
- Ozkalay N, Anil M, Agus N, Helvacı M, Sirti S. Community-acquired meningitis and sepsis caused by *Chryseobacterium meningosepticum* in a patient diagnosed with thalassemia major. J Clin Microbiology. 2006;44:3037-9.
- Kwang K, Myung K, Ju Hyoung L, Hye Y, Sung-Taik L. Transfer of *Chryseobacterium meningosepticum* and *Chryseobacterium miricola* to *Elizabethkingia* gen. nov. as *Elizabethkingia meningoseptica* comb. nov. and *Elizabethkingia miricola* comb. nov. Int J Syst Evol Microbiol. 2005;55:1287-93.
- Weaver K, Jones RC, Albright R, Thomas Y, Zambrano CH, Costello M, et al. Acute emergence of *Elizabethkingia meningoseptica* infection among mechanically ventilated patients in a long-term acute care facility. Infect Control Hosp Epidemiol. 2010;31:54-8.
- Lin YT, Chiu CH, Chan YJ, Lin ML, Yu KW, Wang FD, et al. Clinical and microbiological analysis of *Elizabethkingia meningoseptica* bacteremia in adult patients in Taiwan. Scand J Infect Dis. 2009;41:628-34.
- Ching-Chi L, Po-Lin C, Li-Rong W, Hsin-Chun L, Chia-Ming C, Nan-Yao L, et al. Fatal case of community-acquired bacteremia and necrotizing fasciitis caused by *Chryseobacterium meningosepticum*: case report and review of the literature. J Clin Microbiol. 2006;44:1181-3.