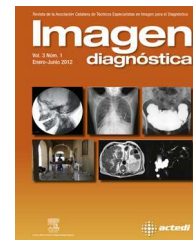




Imagen diagnóstica

www.elsevier.es/imagendiagnostica



IMAGEN

Imagen de hernia diafragmática izquierda

Left diaphragmatic hernia imaging

Víctor Sevilla Lizcano* y José Manuel Rentería Navarro



Departamento de Cirugía General, Hospital General Dr. Miguel Silva, Morelia, Michoacán, México

Recibido el 18 de diciembre de 2014; aceptado el 13 de febrero de 2015

Disponible en Internet el 30 de marzo de 2015

Paciente de sexo masculino de 43 años de edad, que 2 años antes sufrió una herida por proyectil de arma de fuego en hemitórax izquierdo. Ingresa en institución con disnea, dolor pleurítico y se termina de realizar el diagnóstico con la tomografía computarizada contrastada de una hernia diafragmática traumática crónica. Fue sometido a toracotomía izquierda con plastia diafragmática sin malla. (figs. 1 y 2)

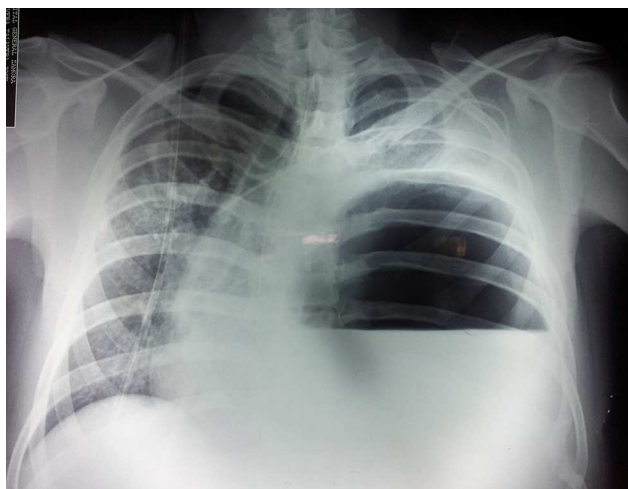


Figura 1 Radiografía de tórax sugensiva de derrame pleural.

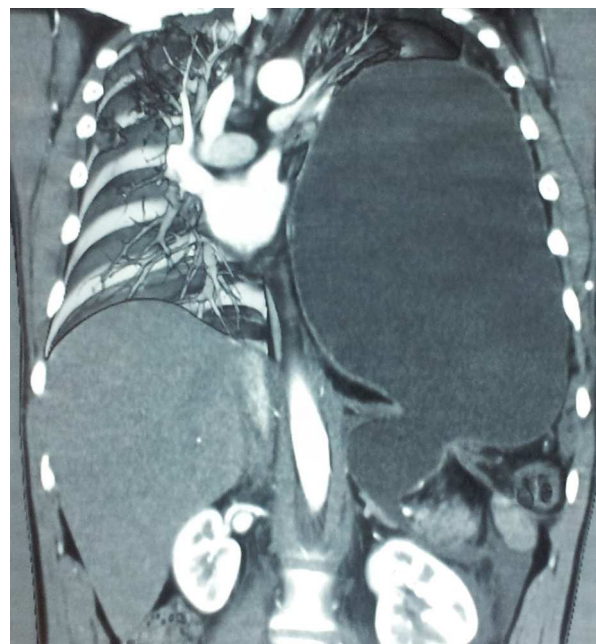


Figura 2 Tomografía de tórax contrastada en corte coronal. Muestra el defecto en diafragma y el estómago en toda la cavidad torácica izquierda.

* Autor para correspondencia.

Correo electrónico: ask72slp@hotmail.com (V. Sevilla Lizcano).