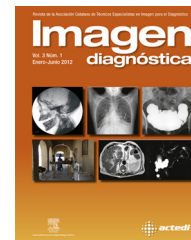




Imagen diagnóstica

www.elsevier.es/imagendiagnostica



DIAGNÓSTICO POR IMAGEN EN...

Nuevas aplicaciones de la imagen radiológica a la antropología física

New radiological imaging techniques in physical anthropology

Carme Rissech^{a,*}, Xavier Tomás-Gimeno^b y Daniel Turbón^a

^a Unitat d'Antropologia, Facultat de Biologia, Universitat de Barcelona, Barcelona, España

^b Servei de Radiodiagnòstic, Hospital Sant Pau, Barcelona, España

Recibido el 8 de octubre de 2012; aceptado el 10 de octubre de 2012

Disponible en Internet el 13 de diciembre de 2012

Introducción

Las nuevas técnicas de imagen de alta resolución (radiografía digital, TAC multicorte, resonancia magnética y escáner tridimensional), además de las posibilidades diagnóstico-médicas que ya se les conocen, permiten reconstruir y medir, presentándose como un instrumento de gran utilidad investigadora y docente. La aplicación de las nuevas técnicas de imagen es amplia, y son útiles en: a) investigación antropológica y biomédica; b) identificación forense; c) realización de autopsias virtuales; d) el paleodiagnóstico de muchas de las paleopatologías presentadas por restos esqueléticos arqueológicos de animales y humanos, y e) en la docencia universitaria.

Investigación antropológica y biomédica

La aplicación masiva de estas nuevas tecnologías de imagen radiológica en los hospitales públicos españoles ha originado una gran base de datos, protegida legalmente. La utilidad como instrumento de investigación de estas nuevas técnicas de imagen y de la base de datos generada a partir de ellas queda demostrada por el trabajo realizado por diferentes investigadores en el análisis del

dimorfismo sexual^{1,2}, en estudios de evolución humana²⁻⁵ y del desarrollo humano⁶⁻⁸. Hasta la actualidad, las colecciones osteológicas documentadas (p. ej., edad, sexo, origen biológico conocido, etc.) han sido fundamentales para testar y desarrollar las diferentes metodologías osteológicas, esenciales para evaluar la variabilidad de la expresión del dimorfismo sexual y el proceso de envejecimiento en los diferentes grupos poblacionales⁹⁻¹³. No obstante, todas están sesgadas, limitadas, son parciales, y muchas de ellas carecen de contextualización, es decir, no se ha analizado el contexto demográfico, socioeconómico y temporal en que vivieron los individuos de la colección¹³⁻¹⁵. Actualmente estos datos vienen a ser complementados por los aportados por las nuevas tecnologías de imagen radiológica. Los datos originados por estas últimas contribuyen con información importantísima sobre la diversidad poblacional actual viva, y será muy útil para orientar el diagnóstico y la variación del sexo y la edad, así como en otros aspectos de interés evolutivo. El conjunto de datos generados por las nuevas tecnologías de imagen en los hospitales españoles son importantes para: a) la elaboración de una base de datos amplia y representativa de la población actual tanto adulta como subadulta, evitando los sesgos de sexo, edad y clase social a que se ven expuestas las colecciones osteológicas; b) la construcción de estándares españoles para la identificación forense para la determinación sexual, la estimación de la estatura y la estimación de la edad subadulta; c) el desarrollo de modelos de maduración y crecimiento de la población actual viva, y d) la aportación de información para el

* Autor para correspondencia.

Correo electrónico: carme.rissech@ub.edu (C. Rissech).

estudio de la evolución humana en relación a la morfología del canal del parto y el mecanismo del parto en los diferentes homínidos.

Identificación forense

Tradicionalmente, la reconstrucción facial se ha utilizado en trabajos de identificación forense, realizándose mediante la técnica de superposición de imágenes. No obstante, los patrones utilizados para esta metodología tienen ciertas limitaciones derivadas, por un lado, del reducido tamaño muestral; por otro, puede existir un grado de error, pues los datos analizan el grosor de los tejidos en cadáveres y no en sujetos vivos. En los 2 últimos años y mediante las nuevas técnicas de imagen radiológica se ha confeccionado una base de datos que permite conocer con exactitud la relación entre los puntos craneoscópicos y sus correspondientes somatoscópicos. También se están analizando las posibles variaciones existentes relacionadas con el sexo y la edad de los individuos. Por último, se están desarrollando las herramientas informáticas necesarias que permitan aplicar los resultados obtenidos a partir de imágenes tridimensionales en estudios con fotografías tradicionales bidimensionales^{16,17}.

Realización de autopsias virtuales

La utilización de la tomografía computarizada y la resonancia magnética está aumentando enormemente en la investigación *post mortem*. Estas se presentan como alternativas no invasivas a la autopsia forense, las cuales tienen la ventaja de que pueden ser visualizadas *in situ* y los datos pueden almacenarse a fin de ser reinterpretados en el momento que se quiera. En el proyecto conocido con el nombre de Virtopsy, el Instituto de Medicina de la Universidad de Berna (Suiza) está demostrando desde el año 2002 que las tomografías computarizadas son interpretables aunque el cuerpo esté deteriorado o en un avanzado estado de descomposición. Este método se presenta como muy adecuado para acelerar el proceso en casos de desastres en masa, donde el número de víctimas es elevado, y en los casos en que la autopsia forense no está socialmente aceptada por razones religiosas o de otro tipo. Además, los datos obtenidos a través de la tomografía computarizada pueden ser distribuidos electrónicamente a otros patólogos forenses pertenecientes a los países de origen de las posibles víctimas, y de esta manera el trabajo puede realizarse de forma descentralizada en lugares geográficamente distantes (*teleforensics*), con lo que puede reducirse el número de especialistas en el lugar real del desastre¹⁸.

Paleodiagnóstico

El paleodiagnóstico de cualquier lesión observada en el esqueleto se realiza a partir de la observación directa de la lesión en el hueso. No obstante, este siempre se ve complementado por diferentes técnicas de diagnóstico, de las cuales la radiología en sus diversas variantes técnicas es el método auxiliar más empleado tanto si se trata de restos esqueléticos como de material momificado. Casi todos los métodos radiológicos tienen su aplicación. La técnica más

empleada es la radiología convencional, a la que se le han unido la radiología digital, la telerradiografía, la ortopan-tomografía y la tomografía computarizada. Es una ventaja que en paleopatología el tiempo de exposición a los rayos x carezca de importancia, pues el material de estudio no se ve afectado por el exceso de radiación. Otro de los factores positivos del material esquelético es que se pueden realizar algunas proyecciones que serían imposibles en el radiodiagnóstico clínico. La mayor dificultad del paleopatólogo es poder disponer del utillaje radiológico adecuado, pues pocos centros lo tienen a su disposición, y esta dificultad puede soslayarse mediante la colaboración con centros hospitalarios que se avengan a ello, pero a pesar de que estos muestren su mejor disposición, su uso siempre se ve limitado para no interferir a las actividades clínicas.

Docencia universitaria

El proceso de convergencia hacia el Espacio Europeo de Educación Superior implica una serie de cambios importantes. Quizás el más importante sea la reorganización de la enseñanza superior en torno a modelos de formación centrados en el trabajo del estudiante y el desarrollo de competencias profesionales. Desde este nuevo paradigma de aprendizaje, el alumno no puede seguir cumpliendo roles de mero asimilador de contenidos. Es necesario un profundo cambio metodológico tanto en la forma de organizar y llevar a cabo las actividades como en los procesos de aprendizaje, en los que el alumno pase a ser protagonista, de forma individualizada, cuando adquiere nuevos conocimientos. Este cambio en la metodología didáctica en la universidad es coherente con una línea de innovación e investigación. En este sentido, las nuevas técnicas de imagen de alta resolución son de gran utilidad en los estudios de antropología biológica y biomedicina. Estas nuevas técnicas de imagen, además de permitir examinar las distintas regiones corporales de una manera muy precisa e interactiva al alumno, permiten aplicar sobre ellas técnicas reconstructivas y mesurativas, presentándose como un instrumento de gran utilidad docente.

Conflicto de intereses

Los autores declaran no tener ningún conflicto de intereses.

Bibliografía

1. Yu SB, Lee UY, Kwak DS, Ahn YW, Jin CZ, Zhao J, et al. Determination of sex for the 12th thoracic vertebra by morphometry of three-dimensional reconstructed vertebral models. *J Forensic Sci.* 2008;53:620-5.
2. Crespo C, Juan A, Sellés L, Rissech C, Turbón D. Dimorfismo sexual de la cintura pélvica a partir de imágenes 3D procedentes de tomografías computarizadas. En: Turbón D, Fañanás L, Rissech C, Rosas A, editores. *Biodiversidad Humana y Evolución*, Barcelona: Sociedad española de Antropología y Universidad de Barcelona; 2012. p. 313-8.
3. Clavero A. Dimorfismo sexual en *Homo sapiens*. Máster de Primatología. Barcelona: Universidad de Barcelona; 2009.
4. Clavero A, Trancho G, Turbón D. Dimorfismo sexual y evolución del fémur en homínidos. En: Galera V, Gutiérrez-Redomero E,

- Sánchez-Andrés A, editores. *Diversidad Humana y Antropología Aplicada*. Alcalá de Henares, Madrid: Gráficas Algorán; 2010.
5. Turbón D, Clavero A, Bages L, Campo A, Sevilla J, Tranco G. Error intraobservador en mediciones óseas en tomografía axial computarizada de aplicación médica. En: Turbón D, Fañanás L, Rissech C, Rosas A, editores. *Biodiversidad Humana y Evolución*, Barcelona: Sociedad española de Antropología y Universidad de Barcelona; 2012. p. 298-302.
 6. Rissech C, López-Costas O, Turbón D. Humeral development from neonatal period to skeletal maturity- application in age and sex assessment. *Int J Legal Med*. 2012, <http://dx.doi.org/10.1007/s00414-012-0713-7>.
 7. López-Costas O, Rissech C, Tranco G, Turbón D. Postnatal growth of the tibia. Implications for age and sex estimation. *Forensic Sci Int*. 2012;214:207, e1-11.
 8. Pujol A, Rissech C, Ventura J, Turbón D. Morfometría geométrica aplicada al crecimiento del fémur femenino. En: Turbón D, Fañanás L, Rissech C, Rosa A, editors. *Biodiversidad Humana y Evolución*, Barcelona: Sociedad española de Antropología y Universidad de Barcelona; 2012. p. 308-12.
 9. Alemán I, Botella M, Ruiz L. Determinación del sexo en el esqueleto postcraneal. Estudio de una población mediterránea actual. *Archivo Español de Morfología*. 1997;2:69-79.
 10. Hunt DR, Albanese J. History and demographic composition of the Robert J. Terry anatomical collection. *Am J Phys Anthropol*. 2005;127:406-17.
 11. Eliopoulos C, Lagia A, Manolis S. A modern documented human skeletal collection from Greece. *Homo*. 2007;58:221-8.
 12. Landa MI, Garmendi PM, Botella M, Aleman I. Application of the method of Kvaal et al to digital orthopantomograms. *Int J Legal Med*. 2009;123:123-8.
 13. Rissech C, Steadman D. The demographic, socio-economic and temporal contextualization of the Universitat Autònoma de Barcelona Collection of identified human skeletons (UAB Collection). *International Journal of Osteoarchaeology*. 2011;21:313-22.
 14. Komar D, Grivas C. Manufactured populations: what do contemporary reference skeletal collections represent? A comparative study using the Maxwell museum documented collection. *Am J Phys Anthropol*. 2008;137:224-33.
 15. Wilson RJ, Bethard JD, DiGangi EA. Orthopedic devices and the William M. Bass Donated skeletal collection: implications for forensic anthropological identification. *Proceedings of the Annual Meeting of the American Academy of Forensic Science*. 2006;12:289-90.
 16. Santamaría J, Cordón O, Damas S, Alemán I, Botella M. A Scatter Search-based technique for pair-wise 3D range image registration in forensic anthropology. *Soft Computing*. 2007;11:819-29.
 17. Damas S, Cordón O, Ibañez O, Santamaría J, Alemán I, Botella MC, et al. Forensic identification by computer-aided craniofacial superimposition: a survey. *Journal ACM Computing Surveys*. 2011;43:27.1-7.
 18. Sidler M, Jackowski Ch, Dirnhofer R, Vock P, Thali M. Use of multislice computed tomography in disaster victim identification—Advantages and limitations. *J Forensic Sci*. 2007;169:118-28.