



1 - RESECCIÓN ENDOSCÓPICA MUCOSA *UNDERWATER* ASISTIDA POR CAPUCHÓN (CAP-UEMR) COMO UNA TÉCNICA FÁCIL DE USAR Y EFICIENTE PARA EL TRATAMIENTO DE LESIONES COLORRECTALES COMPLEJAS PLANAS, INCLUYENDO ORIFICIO APENDICULAR Y VÁLVULA ILEOCECAL: ESTUDIO PILOTO DE PRUEBA DE CONCEPTO

Raquel Muñoz-González^{1,2}, Anna Calm¹, Noemí Caballero¹, Mercè Rosinach², Ingrid Marín¹, Juan Colán-Hernández¹, Ignacio Iborra¹, Edgar Castillo¹, Alfredo Mata², Román Turró², Jorge Espinós², Vicente Moreno¹, María Pellisé³ y Hugo Uchima^{1,2}

¹Unidad de Endoscopia, Servicio de Gastroenterología, Hospital Universitario Germans Trias i Pujol, Badalona.

²Unidad de Endoscopia, Centro Médico Teknon, Barcelona. ³Departamento de Gastroenterología, Hospital Clínic de Barcelona, Centro de Investigación Biomédica en Red de Enfermedades Hepáticas y Digestivas (CIBERehd), Institut d'Investigacions Biomediques August Pi i Sunyer (IDIBAPS), Universitat de Barcelona.

Resumen

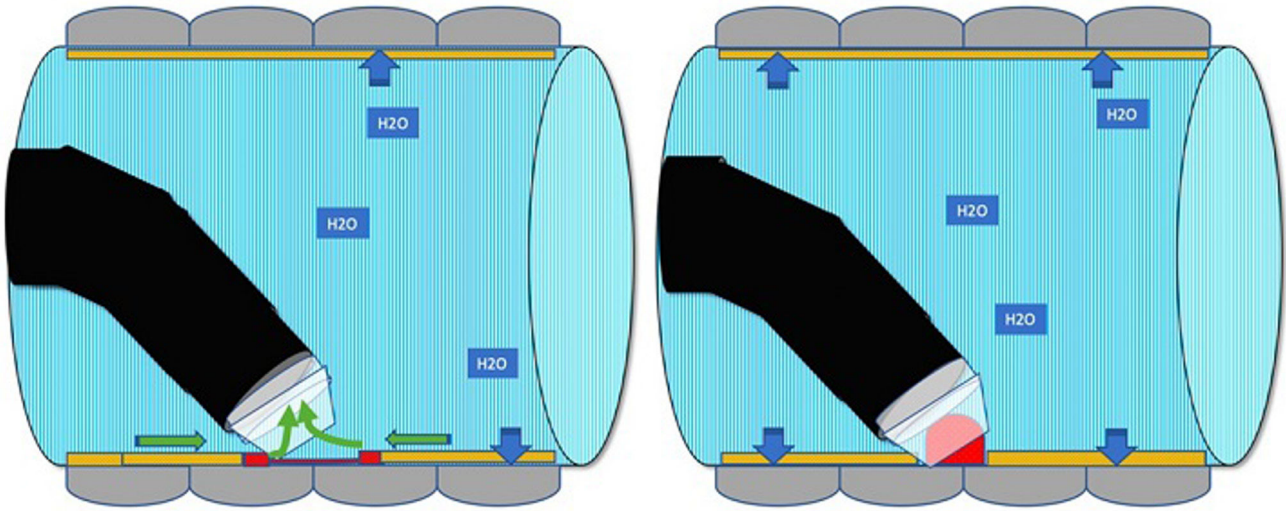
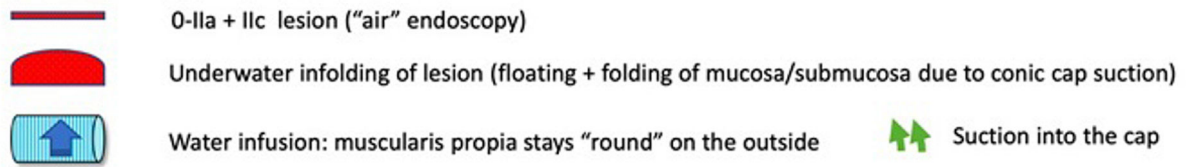
Póster con relevancia para la práctica clínica

Introducción: Las lesiones con componente deprimido, intentos previos de resección y localización en orificio apendicular o válvula ileocecal pueden ser difíciles de reseccionar.

El objetivo fue evaluar la seguridad y el éxito técnico de la aplicación de la succión asistida por capuchón bajo inmersión con agua para ayudar a enlazar con el asa y reseccionar *underwater* (resección mucosa endoscópica *underwater* asistida por capuchón, CAP-UEMR, Figura 1) estas lesiones complejas.

Métodos: Registro prospectivo de CAP-UEMR consecutivos para lesiones colorrectales incluyendo lesiones no granulares planas o deprimidas, con manipulación previa (incluido *non-lifting*), acceso difícil o afectación de orificio apendicular o válvula ileocecal, entre septiembre de 2020 y diciembre de 2021 en dos centros.

Resultados: Se trataron 83 pólipos complejos (tamaño mediano 20 mm) mediante CAP-UEMR. El 13,3% se localizaban en orificio apendicular y el 9,6% en válvula ileocecal. El éxito técnico fue del 100%, la resección en bloque del 54,2% (78,4% para lesiones < 20 mm). La histología no mostró malignidad (56,6% adenomas, 42,2% serrados, 1,2% otros). Hubo 7 sangrados intraprocedimiento y 2 sangrados diferidos, todos manejados endoscópicamente. No hubo perforaciones ni otras complicaciones. Se detectó una recidiva que se trató endoscópicamente (mediana de seguimiento de 197 días en 64/83 lesiones).



Conclusiones: CAP-UEMR es una técnica fácil de aplicar y segura, con potencial para ser una alternativa eficiente para el manejo de lesiones colorrectales complejas incluyendo lesiones deprimidas, en orificio apendicular y en válvula ileocecal.