



CARTA CIENTÍFICA

Intolerancia oral por esofagitis secundaria a ácido alendrónico

Oral intolerance for esophagitis secondary to alendronic acid

El alendronato de sodio (Fosamax®) es un inhibidor de los osteoclastos oral que reduce la resorción ósea y está indicado para el tratamiento de la enfermedad de Paget y la osteoporosis¹. En 1996, un año tras su comercialización, la FDA establece una alerta acerca de la necesidad de realizar medidas preventivas en su administración para evitar lesiones esófago-gástricas, en particular esofagitis erosiva o ulcerativa. El mecanismo por el cual se produce la lesión es desconocido, aunque se ha sugerido que el contacto directo de la mucosa puede estar implicado. Por ello debe administrarse 30 min tras la primera comida del día con abundante agua, y permaneciendo de pie o sentado durante al menos 30 min².

Presentamos el caso de una mujer de 62 años fumadora con osteoporosis que ingresa desde urgencias por dolor retroesternal, odinofagia y disfagia para sólidos y líquidos de 24 h de evolución. Niega clínica de pirosis previa, disfagia ni síndrome general. Antecedente de ingesta de ácido alendrónico (70 mg), un comprimido cada 7 días desde hace 3 semanas. Recibía tratamiento con una formulación efervescente. Exploración física anodina sin crepitación cervical ni torácica, con abdomen no doloroso a la palpación y sin presencia de masas ni visceromegalias. Analíticamente leucocitosis de 15.000 con neutrófilos de 11.600 y PCR de 50. Posteriormente pico febril de 38 °C sin aislamiento microbiológico. Se instaura analgesia intravenosa y omeprazol 40 mg iv/cada 12 h empíricamente.

En gastroscopia se identifica esofagitis severa en tercio distal abarcando toda la circunferencia con mucosa friable, exudados blanquecinos y ulceración sugestiva de esofagitis severa (fig. 1). Se toman biopsias siendo negativas para CMV, así como para VHS tipo I y II. Histológicamente presencia de láminas de epitelio plano poliestratificado no queratinizante propio del esófago y restos de tejido ulcerado con fibrina, así como polimorfonucleares. Se realizan técnicas PAS y GROCOTT que descartan presencia de hongos e inmunohistoquímica para CMV y VHS, que también resultan negativas.

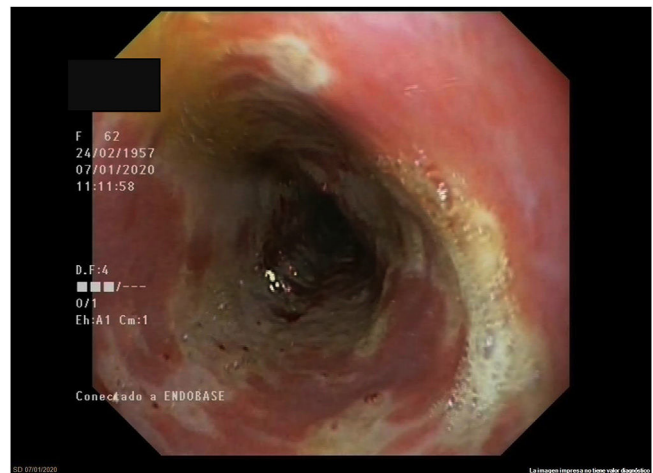


Figura 1 Imagen del tercio distal esofágico con presencia de esofagitis severa abarcando toda la circunferencia, así como una mucosa friable, exudados blanquecinos y ulceraciones.

Buena evolución clínica posterior con omeprazol vía oral y sucralfato, consiguiendo una adecuada tolerancia a dieta oral y siendo dada de alta con revisión ambulatoria. Se realiza gastroscopia de revisión un mes después objetivando una mucosa cicatricial siendo las biopsias normales.

La esofagitis secundaria a alendronato es un tipo de esofagitis por fármacos que tiene una prevalencia de al menos un 1,5%, siendo mucho mayor si no se realizan de forma adecuada las medidas preventivas en cuanto a su administración¹. Puede cursar con odinofagia, disfagia para sólidos y líquidos, dolor retroesternal, epigástrico, fiebre e incluso hematemesis, precisando en ocasiones la hospitalización^{1,2}. Además, pueden producirse estenosis esofágicas posteriores¹. Los síntomas pueden aparecer desde 2 a 4 semanas tras el inicio del tratamiento, sin embargo, en nuestro caso se produjeron tan solo 4 días después³.

Los hallazgos endoscópicos característicos se encuentran el tercio distal o medio en forma erosiones amplias de distinta morfología y de exudados blanquecinos densos¹.

No existen datos anatomopatológicos patognomónicos de esta entidad, pero en las 2 siguientes revisiones publicadas por Abraham et al. y Ribeiro et. al. generalmente los hallazgos histopatológicos consistían en tejido de granulación y exudados inflamatorios. Además, es frecuente la presencia de material extraño polarizable de aspecto cristalino, claro, refractivo, y mezclado con exudados inflamatorios en probable relación al contacto prolongado del fármaco con la mucosa^{1,4}. Otros hallazgos que pueden estar presentes son las células gigantes multinucleadas con exudados inflamatorios y células escamosas reactivas en lugares próximos a las úlceras. En nuestro caso no se objetivó la presencia de material polarizable, pero sí de células inflamatorias. Estos cambios pueden confundirse con los presentes en la esofagitis por VHS, de ahí la importancia de realizar técnicas inmunohistoquímicas para su distinción, prueba que en este caso fue negativa^{1,2,4}.

En el diagnóstico de esta entidad resulta primordial la anamnesis, la endoscopia digestiva alta y la histología. Es preciso descartar esofagitis infecciosas que disponen de un tratamiento específico, principalmente la herpética y la candidiásica, siendo estas últimas más frecuentes en pacientes inmunosuprimidos. Por último, no hay que olvidar esta enfermedad, ya que es posible su prevención con medidas higiénico-dietéticas en el momento de su administración.

Bibliografía

1. Abraham SC, Cruz-Correa M, Lee LA, Yardley JH, Wu TT. Alendronate-associated Esophageal Injury: Pathologic and Endoscopic Features. *Mod Pathol.* 1999;12:1152-7.
2. Gómez V, Xiao SY. Alendronate-induced esophagitis in an elderly woman. *Int J Clin Exp Pathol.* 2009;2:200-3.
3. Naniwa T, Maeda T, Mizoshita T, Hayami Y, Watanabe M, Banno S, Ito R. Alendronate-induced Esophagitis: Possible Pathogenic Role of Hypersensitivity to Alendronate. *Intern Med.* 2008;47:2083-5.
4. Ribeiro A, deVault KR, Wolfe JT, Stark ME. Alendronate-associated Esophagitis: Endoscopic and Pathologic Features. *Gastrointest Endosc.* 1998;47:525-8.
5. Abraham SC, Cruz-Correa M, Lee LA, Yardley JH, Wu TT. Alendronate-associated Esophageal Injury: Pathologic and Endoscopic Features. *Mod Pathol.* 1999;12:1152-7.

Lucía Zabalza San Martín^{a,*}, Cristina Saldaña Dueñas^a, Marta Gómez Alonso^a y Gregorio Aisa Ribera^b

^a *Servicio de Aparato Digestivo, Complejo Hospitalario de Navarra, Pamplona, Navarra, España*

^b *Servicio de Anatomía Patológica, Complejo Hospitalario de Navarra, Pamplona, Navarra, España*

* Autor para correspondencia.

Correo electrónico: luciazabalzasanmartin@gmail.com (L. Zabalza San Martín).