



OBSERVACIÓN CLÍNICA

Perforación esofágica tras biopsia en paciente con esofagitis eosinofílica

José Manuel Benítez Cantero^{a,*}, José Manuel Ángel Rey^a, Manuel Rodríguez Perálvarez^a,
María Dolores Ayllón Terán^b, Juan Jurado García^a, Pilar Soto Escribano^a,
Antonio José Hervás Molina^a, Antonio Poyato González^a y Ángel González Galilea^a

^a Unidad de Gestión Clínica de Aparato Digestivo, Hospital Universitario Reina Sofía, Córdoba, España

^b Servicio de Cirugía General y del Aparato Digestivo, Hospital Universitario Reina Sofía, Córdoba, España

Recibido el 12 de enero de 2011; aceptado el 20 de abril de 2011

Disponible en Internet el 23 de junio de 2011

PALABRAS CLAVE

Esofagitis
eosinofílica;
Perforación
iatrógena;
Complicaciones
endoscópicas

KEYWORDS

Eosinophilic
esophagitis;
iatrogenic
perforation;
Endoscopic
complications

Resumen La esofagitis eosinofílica (EE) es una enfermedad infradiagnosticada que hay que sospechar ante todo paciente con disfagia e impactación alimentaria. Aunque estos son los síntomas guía, el espectro clínico y endoscópico es muy variable. Es obligatorio tomar conciencia sobre las posibles complicaciones derivadas de las maniobras diagnósticas y terapéuticas en la EE. Un manejo cuidadoso de los procedimientos endoscópicos conseguirá extremar las precauciones necesarias para evitar iatrogenia. Presentamos el caso de un varón joven con disfagia y estenosis esofágica que en el curso de su diagnóstico sufre como complicación una perforación esofágica.

© 2011 Elsevier España, S.L. Todos los derechos reservados.

Esophageal perforation following a biopsy in a patient with eosinophilic esophagitis

Abstract Eosinophilic esophagitis is an underdiagnosed disease that should be suspected in all patients with dysphagia and food impaction. Although these are the leading symptoms, the clinical and endoscopic spectrum is highly varied. Clinicians should be aware of the risk of endoscopy-related complications in this disorder. Precautions should be maximized in endoscopic examinations to avoid iatrogenic damage. We describe the case of a young patient with esophageal stricture and dysphagia who suffered a perforation following a biopsy.

© 2011 Elsevier España, S.L. All rights reserved.

* Autor para correspondencia.

Correo electrónico: jmbeni83@hotmail.com (J.M. Benítez Cantero).

Introducción

La esofagitis eosinofílica es una enfermedad emergente que aunque tiene un espectro clínico y endoscópico característico, la baja sospecha diagnóstica en algunos pacientes que desarrollan maniobras compensadoras para adaptarse a los síntomas hace que la anamnesis deba ser dirigida. Conocer esta entidad es fundamental para alcanzar un diagnóstico temprano, certero y exento de complicaciones.

Presentamos el caso de un varón joven con disfagia y estenosis esofágica, que en el curso de su diagnóstico sufre como complicación una perforación esofágica.

Observación clínica

Se presenta el caso de un varón de 24 años, sin atopia conocida ni otros antecedentes médico-quirúrgicos de interés, que ingresa por cuadro de varios meses de evolución de disfagia y episodios repetidos de impactación alimentaria, presentando una estenosis en tercio distal esofágico. Ingresa en nuestro servicio para diagnóstico con toma de biopsias y valoración de dilatación esofágica. La exploración física era normal.

Se realizó una endoscopia digestiva alta con videogastroscopio Olympus GIF-Q-165, sin sedación, encontrando un esófago con aspecto anillado y estrías longitudinales desde 30 a 39 cm de la arcada dentaria. En tercio inferior, a 41 cm de la arcada, se observaba un anillo fibroso que estenosaba discretamente la luz permitiendo el paso del endoscopio. Se tomaron biopsias aleatorias de esófago medio y distal, con pinza estándar con aguja (Radial Jaw 3 de Boston Scientific), produciéndose tras una de ellas, en el tercio medio esofágico, un desgarro de la mucosa de unos 5 mm de longitud (fig. 1). Unas 4 horas después del procedimiento el paciente comenzó con dolor en cuello y en tórax y sialorrea. En la exploración el paciente se encontraba estable hemodinámicamente y afebril, presentando enfisema subcutáneo en cuello como único hallazgo reseñable. Ante la sospecha clínica de perforación esofágica se realizaron

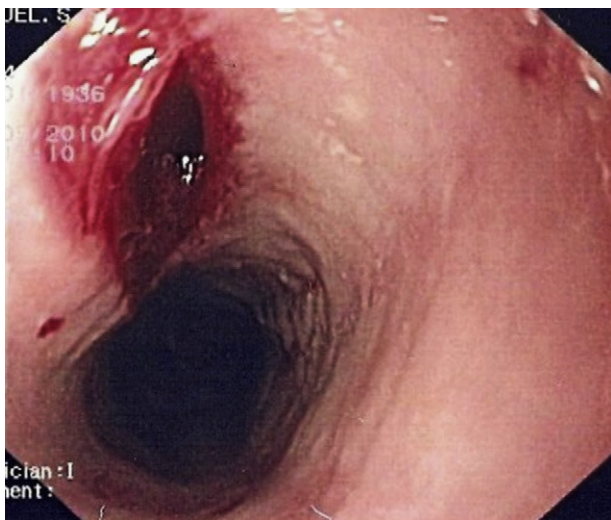


Figura 1 Imagen endoscópica. Desgarro esofágico tras biopsia.

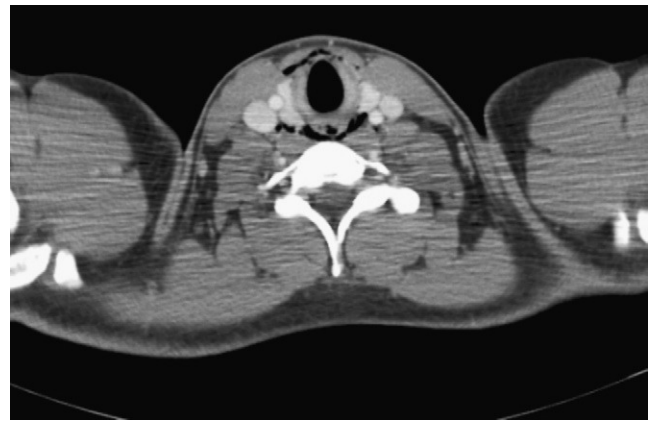

Figura 2 TC cervicotorácica. Enfisema en cuello.

exámenes complementarios con radiografía simple de tórax y tomografía computarizada (TC) cervicotorácica con contraste intravenoso encontrando aire extraluminal correspondiente a neumomediastino y enfisema en cuello (figs. 2 y 3).

Se consultó el caso con cirugía general y, de forma conjunta, se decidió realizar manejo conservador, por lo que se mantiene en dieta absoluta con analgesia y antibioterapia intravenosa de amplio espectro (carbapenems y metronidazol) e instaurando nutrición parenteral total. El paciente permaneció asintomático el resto del ingreso, realizándose TC de control a la semana en la que no se observaba neumomediastino ni enfisema en cuello. Le fue dada el alta tras 10 días de hospitalización.

El examen histológico de las biopsias esofágicas reveló la existencia de un infiltrado eosinófilo (> 40 eosinófilos por campo de gran aumento) en la mucosa esofágica junto con microabscesos compatible con esofagitis eosinofílica, por lo que se indicó tratamiento domiciliario con fluticasona inhalada 250 µg/12 h. En controles posteriores en consulta externa el paciente permanece asintomático, sin nuevas crisis de impactación alimentaria ni disfagia.

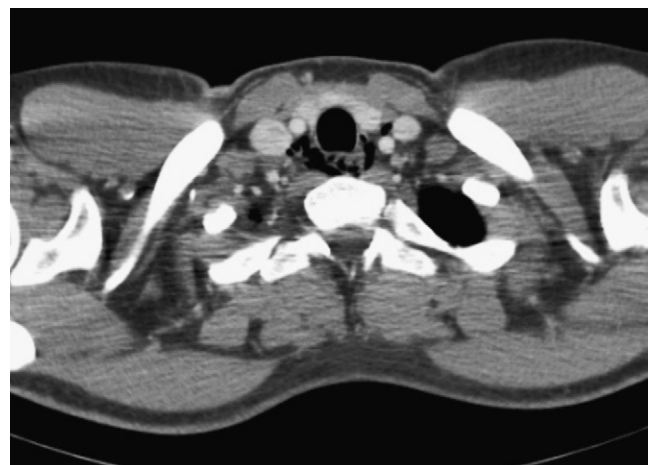

Figura 3 TC cervicotorácica. Neumomediastino.

Discusión

La esofagitis eosinofílica (EE) está caracterizada por la infiltración eosinofílica difusa de la pared esofágica en ausencia de afectación de otros tramos del tubo digestivo^{1,2}. En ella aparecen síntomas del tracto esofágico superior no debidos a reflujo gastroesofágico, como disfagia e impactación alimentaria, en combinación con biopsia de mucosa esofágica con ≥ 15 eosinófilos por campo de gran aumento³⁻⁵. Entre los hallazgos endoscópicos asociados con la EE están desde una mucosa normal o hallazgos muy sutiles hasta otros más manifiestos como anillos múltiples, estrías longitudinales, estenosis, laceraciones mucosas (mucosa «en papel de crepé») y exudados blanquecinos difusos⁶⁻⁸.

Ante la sospecha de EE están indicadas las biopsias de esófago, incluso cuando el aspecto de la mucosa es normal, con el fin de realizar un diagnóstico temprano de esta entidad, seleccionando la terapia médica adecuada y evitando la dilatación en los casos innecesarios. Todo ello con especial cuidado en la obtención de las muestras con el objetivo de minimizar el riesgo de complicaciones graves como el desgarro y la perforación esofágica⁹. La toma de biopsias esofágicas múltiples mejora la capacidad diagnóstica debido a la distribución heterogénea de la infiltración eosinofílica¹⁰⁻¹². Gonsalves et al expusieron que con 5 muestras de biopsias se alcanza una sensibilidad diagnóstica del 100%. Además, las biopsias deberían ser obtenidas también de estómago y duodeno para descartar la gastroenteritis eosinofílica¹³.

Las opciones terapéuticas para la EE incluyen restricción dietética, fármacos (corticoides tópicos y sistémicos, antagonistas de receptores de leucotrienos, anticuerpos monoclonales anti-IL-5) y dilatación endoscópica¹⁴. Varios autores abogan por el manejo endoscópico conservador de las estenosis asociadas a la EE, llevando a cabo dilatación únicamente en pacientes que no han respondido a la terapia médica con corticoides tópicos al menos durante 8 semanas. En los casos en que sea necesaria la dilatación, ésta debe realizarse con extrema cautela con la intención de conseguir pequeñas ganancias en el diámetro por procedimiento para minimizar el riesgo¹⁵⁻¹⁷.

La remodelación tisular que caracteriza la EE produce una mayor fragilidad de la mucosa condicionada por la inflamación y una menor distensibilidad de la pared esofágica¹⁸, aumentando el riesgo tanto de desgarros superficiales como de perforación en el contexto de procedimientos diagnósticos y/o terapéuticos^{19,20}. Incluso puede llevar al desarrollo de fibrosis subepitelial con la formación de anillos esofágicos y estenosis, lo que justifica la sintomatología de esta enfermedad. La mayoría de las perforaciones en esta entidad ocurren tras una larga evolución de la misma. La capacidad para predecir el riesgo de complicaciones sería importante en el manejo de pacientes con EE sobre el rendimiento de realización de procedimientos endoscópicos. Aunque es difícil estratificar este riesgo hay ciertas características clínicas que pueden ser muy indicativas de potenciales complicaciones endoscópicas, como una larga duración de los síntomas, la presencia de estenosis esofágica y una alta densidad de infiltración mucosa (> 40 eosinófilos por campo de gran aumento); características que indican una mayor severidad de la inflamación eosinofílica¹⁹.

El riesgo elevado de desgarro y perforación en esta entidad requiere una gran sospecha clínica, ya que son complicaciones en las que la mayoría de los pacientes presentan una sintomatología atípica y poco expresiva, lo que provoca un retraso en el diagnóstico, que puede llegar a ser de 24 h en el 50% de los pacientes. Cualquier paciente con antecedente de instrumentación esofágica previa que comienza con dolor torácico de inicio súbito nos debe hacer sospechar esta entidad.

El manejo de estos pacientes con perforación esofágica es controvertido, y las herramientas de abordaje van desde técnicas de resección quirúrgica y reparación primaria hasta colocación de stents y tratamientos más conservadores²¹. La demora en el tratamiento afecta al pronóstico de la enfermedad de forma determinante, y aquellas que son tratadas después de las 24 h duplican la mortalidad²². Aunque no existen guías clínicas sobre el manejo de la perforación esofágica en la EE, se recomiendan que los casos reconocidos de forma precoz se pueden beneficiar de una terapia conservadora siendo ésta satisfactoria y evitando así las medidas quirúrgicas.

El interés del caso que presentamos radica, por un lado, en conocer y tomar mayor conciencia de esta enfermedad infradiagnosticada que es la esofagitis eosinofílica, sobre todo como causa frecuente de disfagia e impactación alimentaria. Asimismo, valorar en todo paciente con EE conocida o sospechada la posibilidad de complicaciones graves derivadas de la instrumentación, por lo que debemos extremar las precauciones en todo procedimiento endoscópico ya sea puramente diagnóstico como la toma de biopsias, o con intención terapéutica como la extracción de cuerpos extraños y la dilatación esofágica. Por otro lado, saber abordar adecuadamente y de forma precoz dichas complicaciones.

Conflicto de intereses

Los autores declaran no tener ningún conflicto de intereses.

Bibliografía

- Robles-Medrand C, Villard F, Bouvier R, Dumortier J, Lachaux A. Esophageal perforation in eosinophilic esophagitis in children. *Endoscopy*. 2008;40:E171.
- Kaplan M, Mutlu E, Jakate S, Bruninga K, Losurdo J, Keshavarzian A. Endoscopy in eosinophilic esophagitis: "Feline" esophagus and perforation risk. *Clin Gastroenterol Hepatol*. 2003;1:433-7.
- Nantes O, Jiménez FJ, Zozaya JM, Vila JJ. Increased risk of esophageal perforation in eosinophilic esophagitis. *Endoscopy*. 2009;41:E177-178.
- Furuta GT, Liacouras CA, Collins MH, Gupta SK, Justinich C. Eosinophilic esophagitis in children and adults: a systematic review and consensus recommendations for diagnosis and treatment. *Gastroenterology*. 2007;133:1342-63.
- Molina-Infante J. Eosinophilic esophagitis in GERD patients: a clinicopathological diagnosis using proton pump inhibitors. *Am J Gastroenterol*. 2009;104:2856-7.
- Rodríguez Mondéjar R, Parlorio de Andrés E, Corral de la Calle M. Perforación esofágica tras instrumentación con sonda de Sengstaken-Blakemore. A propósito de un caso. *Radiología*. 2004;46:41-5.

7. Prasad GA, Alexander JA, Schleck CD, Zinsmeister AR, Smyrk TC, Elias RM, et al. Epidemiology of eosinophilic esophagitis over three decades in Olmsted County, Minnesota. *Clin Gastroenterol Hepatol*. 2009;7:1055–61.
8. Sgourus SN, Bergele C, Mantides A. Eosinophilic esophagitis in adults: a systematic review. *Eur J Gastroenterol Hepatol*. 2006;18:211–7.
9. Shim LS, Grehn M. Education and Imaging. Gastrointestinal: esophageal perforation during endoscopy for food impaction in eosinophilic esophagitis. *J Gastroenterol Hepatol*. 2010;25:428.
10. Liacouras CA. Eosinophilic esophagitis. *Gastroenterol Clin N Am*. 2008;37:989–98.
11. Straumann A, Bussmann C, Zuber M, Vannini S, Simon HU, Schoepfer A. Eosinophilic esophagitis: analysis of food impaction and perforation in 251 adolescent and adult patients. *Clin Gastroenterol Hepatol*. 2008;6:598–600.
12. Vindigni C, Villanacci V, Marini M, Rocca BJ, Frosini G, Pedruzzi E, et al. Eosinophilic esophagitis: an Italian experience. *Rev Esp Enferm Dig*. 2010;102:15–9.
13. Gonsalves N, Policarpio-Nicolas M, Zhang Q, Rao MS, Hirano I. Histopathologic variability and endoscopic correlates in adults with eosinophilic esophagitis. *Gastrointest Endosc*. 2006;64:313–9.
14. Jacobs Jr JW, Spechler SJ. A systematic review of the risk of perforation during esophageal dilation for patients with eosinophilic esophagitis. *Dig Dis Sci*. 2010;55:1512–5.
15. Vasilopoulos S, Murphy P, Auerbach A, Massey BT, Shaker R, Stewart E, et al. The small-caliber esophagus: an unappreciated cause of dysphagia for solids in patients with eosinophilic esophagitis. *Gastrointest Endosc*. 2002;55:99–106.
16. Langdon DE. Corrugated ringed and too small esophagi. *Am J Gastroenterol*. 1999;94:542–3.
17. González-Castillo S. Treatment of eosinophilic esophagitis: how should we manage the disease? *J Clin Gastroenterol*. 2010;44:663–71.
18. Kwiatek MA, Hirano I, Kahrilas PJ, Rothe J, Luger D, Pandolfino JE. Mechanical properties of the esophagus in eosinophilic esophagitis. *Gastroenterology*. 2011;140:82–90.
19. Cohen MS, Kaufman AB, Palazzo JP, Nevin D, Dimarino Jr AJ, Cohen S. An audit of endoscopic complications in adult eosinophilic esophagitis. *Clin Gastroenterol Hepatol*. 2007;5:1149–53.
20. Gómez Senent S, Adán Merino L, Froilán T, Plaza R, Suárez JM. Spontaneous esophageal rupture as onset of eosinophilic esophagitis. *Gastroenterol Hepatol*. 2008;31:50–1.
21. Tomaselli F, Maier A, Pinter H, Smolle-Jüttner. Management of iatrogenous esophagus perforation. *Thorac Cardiovasc Surg*. 2002;50:168–73.
22. Gupta NM, Kaman L. Personal management of 57 consecutive patients with esophageal perforation. *Am J Surg*. 2004;187:58–63.