

OBSERVACIÓN CLÍNICA

Adenocarcinoma sobre divertículo de Meckel: presentación de un caso y revisión de la literatura

Lucía Lesquereux-Martínez^{a,*}, Fernando Macías-García^b,
Carolina Beiras-Sarasquete^a, Jorge Juan Martínez-Castro^a,
Ana María Paulos-Gómez^a, Alejandro Beiras-Torrado^a y Manuel Bustamante-Montalvo^a

^a Servicio de Cirugía General y del Aparato Digestivo, Complejo Hospitalario Universitario de Santiago de Compostela, Santiago de Compostela, La Coruña, España

^b Servicio de Aparato Digestivo, Complejo Hospitalario Universitario de Santiago de Compostela, Santiago de Compostela, La Coruña, España

Recibido el 3 de octubre de 2010; aceptado el 11 de noviembre de 2010

Disponible en Internet el 3 de marzo de 2011

PALABRAS CLAVE

Divertículo de Meckel;
Adenocarcinoma

KEYWORDS

Meckel's diverticulum;
Adenocarcinoma

Resumen El divertículo de Meckel es la anomalía congénita más común del tracto gastrointestinal. La presencia de lesiones malignas sobre el divertículo es muy infrecuente, la más común corresponde a los sarcomas, seguidas del tumor carcinoide y, por último, de los adenocarcinomas. Presentamos el caso de un paciente de 86 años intervenido por un cuadro de abdomen agudo; en la cirugía se identificó un divertículo de Meckel perforado, la histología demostró un adenocarcinoma pobremente diferenciado. Finalmente se ha realizado una revisión de la literatura médica relacionada.

© 2010 Elsevier España, S.L. Todos los derechos reservados.

Adenocarcinoma arising in Meckel's diverticulum: a case report and literature review

Abstract Meckel's diverticulum is the most common congenital anomaly of the gastrointestinal tract. The presence of malignant lesions arising in the diverticulum is very rare, the most common malignant lesion being sarcoma, followed by carcinoid tumors, and less frequently by adenocarcinomas. We present the case of an 86-year-old man who developed acute abdomen. Surgery revealed a perforated Meckel's diverticulum. Histology identified a poorly-differentiated adenocarcinoma arising in Meckel's diverticulum. We provide a review of the literature.

© 2010 Elsevier España, S.L. All rights reserved.

* Autor para correspondencia. Servicio de Cirugía General y del Aparato Digestivo, Hospital Clínico Universitario de Santiago de Compostela, Santiago de Compostela, España.

Correo electrónico: lucialesquereux@hotmail.com (L. Lesquereux-Martínez).

Introducción

El divertículo de Meckel constituye la anomalía congénita más frecuente del intestino delgado. Se han descrito diferentes complicaciones asociadas al mismo como hemorragias digestivas, obstrucción intestinal, diverticulitis o menos frecuentemente el desarrollo de tumores, siendo el más frecuente de los mismos el sarcoma¹.

Presentamos el caso de un paciente con un adenocarcinoma sobre un divertículo de Meckel. El diagnóstico se realizó incidentalmente al ser intervenido por abdomen agudo secundario a perforación del divertículo.

Caso clínico

Presentamos el caso de un hombre de 86 años, obeso (IMC 32), hipertenso, hipercolesterolémico, con una enfermedad pulmonar obstructiva crónica grave con necesidad de oxígeno domiciliario, que ingresa urgente por dolor abdominal de 24 h de evolución, localizado en fosa iliaca izquierda. El dolor ha aumentado en intensidad progresivamente desde el inicio y se acompaña de náuseas y vómitos. El paciente refiere que las molestias aumentan con los movimientos, niega episodios previos similares y mantiene el hábito intestinal normal. En el interrogatorio dirigido niega igualmente síndrome general. En la exploración abdominal el paciente presenta dolor abdominal difuso, aunque más intenso en región de vacío y fosa iliaca izquierda con defensa a la palpación profunda y datos de irritación peritoneal.

Analíticamente destacó leucocitosis (18470), con neutrofilia (89% neutrófilos) y 7% de cayados. La radiografía de abdomen únicamente objetivó luminograma compatible con íleo reflejo.

Sospechando como primera posibilidad un cuadro de diverticulitis aguda complicada se realizaron ecografía (fig. 1) y TC abdominal. En la TC (fig. 2) se observó dilatación segmentaria de un asa de intestino delgado con engrosamiento focal de su pared e hipercaptación de contraste a ese nivel asociado a engrosamiento de la grasa mesentérica circundante y motas de gas extraluminal.

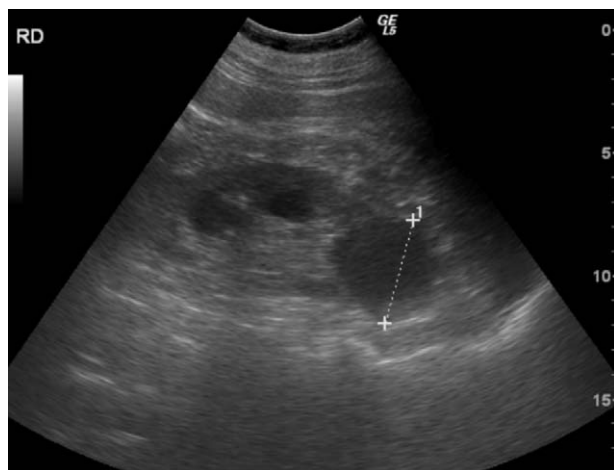


Figura 1 Ecografía abdominal. Dilatación segmentaria de asa de intestino delgado a nivel pélvico.

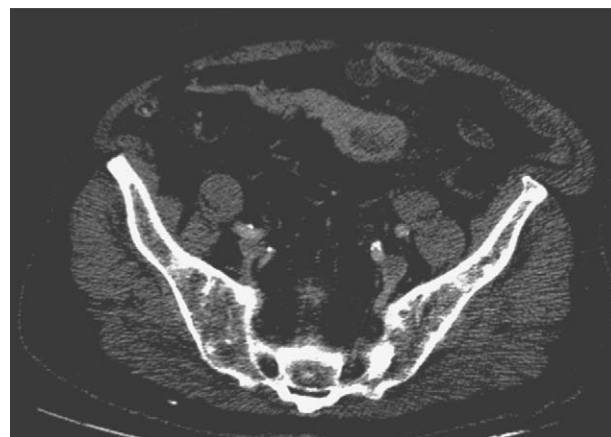

Figura 2 TC abdominal, corte axial. Dilatación de segmento ileal con engrosamiento irregular de su pared e infiltración de la grasa mesentérica circundante.

Con todos estos hallazgos se decidió intervención urgente mediante laparoscopia que identificó plastrón de sigma y asas de delgado con líquido purulento en vecindad. Por dificultades técnicas se convirtió a laparotomía, identificándose como origen del proceso inflamatorio un gran divertículo del íleon (a aproximadamente 80 cm de la válvula ileocecal), con base en su borde antimesentérico. El divertículo presentaba datos evidentes de inflamación y perforación (fig. 3).

Se realizó diverticulectomía mediante sección en la base del divertículo con grapadora quirúrgica y sobresetura de la línea de grapado con monofilamento reabsorbible.

Tras la intervención quirúrgica el paciente presentó cuadro de insuficiencia respiratoria que finalmente evolucionó favorablemente sin necesidad de ventilación mecánica. A los 4 días de la intervención presentó evisceración contenida por lo que finalmente, y tras optimizar en lo posible la situación respiratoria del paciente, se reintervino para nuevo cierre de la laparotomía (bajo anestesia raquídea). Posteriormente el paciente evolucionó de forma lentamente favorable, siendo finalmente dado de alta hospitalaria en el día 18 tras la cirugía.

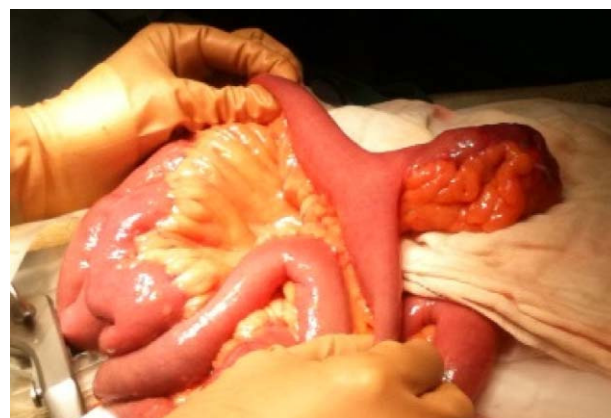

Figura 3 Formación diverticular a nivel de asa de íleon con datos de inflamación y perforación.

El resultado del estudio anatomopatológico demostró la existencia, en el interior del divertículo, de un adenocarcinoma pobremente diferenciado de 4 x 2 cm con afectación de todas las capas de la pared (pT3) y margen quirúrgico de 5 mm libre de infiltración neoplásica; se aislaron 5 adenopatías correspondientes al meso del divertículo sin afectación neoplásica. Dado el contexto del paciente se desestimó reintervenir al paciente con el fin de aumentar el margen de resección.

Discusión

El divertículo de Meckel es la anomalía congénita más frecuente del tubo digestivo, resultante de la obliteración incompleta del conducto onfalomesentérico¹. Con una incidencia en torno al 2%², suele localizarse en los últimos 80-90 cm del íleon, en su borde antimesentérico, y está constituido por todas las capas del intestino^{1,2}. Hasta en el 55% de los casos puede contener tejido ectópico, con predominio del tipo gástrico o pancreático³. Las posibles complicaciones asociadas son la inflamación, la hemorragia, la obstrucción intestinal, la intususcepción, la perforación y la hernia de Littré estrangulada².

La existencia de lesiones malignas en los divertículos de Meckel es muy infrecuente, entre el 0,5 y el 4% de los casos, la más común corresponde a los sarcomas, seguidas del tumor carcinoide y, por último, de los adenocarcinomas³. El diagnóstico de este tipo de lesiones es muy complicado y en la mayoría de las ocasiones se realiza en fases

muy avanzadas de la enfermedad o de forma incidental cuando se asocia a una complicación, como en el caso que presentamos^{1,3,4}.

Aunque la implicación del *Helicobacter pylori* en el desarrollo de adenocarcinoma gástrico y de linfoma tipo MALT es bien conocida, continúa siendo discutido el posible papel carcinogénico del mismo en casos de adenocarcinoma sobre mucosa gástrica ectópica en el divertículo de Meckel⁵.

En un estudio multicéntrico realizado en 22 instituciones de Corea del Sur se analizaron todos los casos de adenocarcinoma de intestino delgado reseccionados quirúrgicamente, un total de 197, identificándose únicamente 2 casos originados a partir de un divertículo de Meckel⁶.

El desarrollo de un adenocarcinoma sobre un divertículo de Meckel es extremadamente raro, con solo 16 casos recogidos en la literatura médica anteriormente al año 1963 y otros 8 casos entre el año 1963 y 1989^{7,8}. Desde el año 1989 se han descrito en la literatura especializada 9 casos de adenocarcinoma sobre divertículo de Meckel (tabla 1).

El tratamiento de elección ante casos de degeneración maligna diverticular continúa siendo la cirugía, aconsejándose no únicamente la diverticulectomía (como en el caso de otras complicaciones diverticulares como la hemorragia o la perforación) sino la realización de resecciones intestinales más amplias^{5,7}. En el caso que presentamos el diagnóstico de adenocarcinoma fue un hallazgo en el estudio anatomopatológico de la pieza quirúrgica, pudiendo considerarse por tanto la diverticulectomía como un tratamiento «insuficiente»; sin embargo, dada la comorbilidad

Tabla 1 Revisión bibliográfica de los casos recogidos en la literatura de desarrollo de adenocarcinoma sobre divertículo de Meckel.

Autores	Año	Sexo	Edad	Presentación	Extensión	Diagnóstico	Anatomía patológica	Tratamiento
Yamaguchi et al ³	1989	H	55	Dolor abdominal	Mesentérica	Quirúrgico	Adenocarcinoma bien diferenciado	Resección quirúrgica
Kusumoto et al ⁷	1992	H	54	Elevación CEA Dolor abdominal	Vesical	99mTC pertechnetate scintigraphy	Adenocarcinoma (mucosa gástrica)	Resección quirúrgica
Lin et al ¹¹	2000	M	45	Obstrucción colon	No	Quirúrgico	Adenocarcinoma (mucosa gástrica)	Resección quirúrgica
Lippe et al ⁹	2001			Abdomen agudo	Peritoneal Metástasis hepáticas	Quirúrgico	Adenocarcinoma pobremente diferenciado	Cirugía paliativa + quimioterapia
Rieber et al ⁵	2001			Carcinoma gástrico: disfagia, pérdida peso	No (carcinoma gástrico o sincrónico)	Quirúrgico	Adenocarcinoma moderadamente diferenciado	Resección quirúrgica
Arteaga-Martín et al ¹	2003	H	40	Rectorragia	Mesentérica	Quirúrgico	Adenocarcinoma bien diferenciado	Cirugía paliativa
Parente et al ¹⁰	2005	H	52	Dolor abdominal Pérdida peso	Metástasis hepáticas	Cápsula endoscópica	Adenocarcinoma moderadamente diferenciado	Cirugía paliativa + quimioterapia
Sujit et al ⁸	2009	H	56	Dolor, astenia, pérdida peso	Peritoneal Metástasis ováricas	Quirúrgico	Adenocarcinoma pobremente diferenciado	Cirugía paliativa
Lesquereux et al	2010	H	86	Abdomen agudo	No	Quirúrgico	Adenocarcinoma Pobremente diferenciado	Resección quirúrgica

del paciente se decidió no realizar una nueva intervención con el fin de aumentar los márgenes de resección.

En muchos casos la enfermedad neoplásica está muy avanzada en el momento del diagnóstico lo que obliga en ocasiones a plantearse otro tipo de estrategia terapéutica, muchas veces con intención paliativa. El papel de la quimioterapia adyuvante (5-fluorouracilo, cisplatino, oxiplatino, mitomicina-C) no está bien definido en los casos de adenocarcinoma sobre divertículo de Meckel y generalmente el pronóstico es pobre y dependiente de múltiples factores que incluyen la edad del paciente, el tipo histológico o la presencia de diseminación metastásica⁸.

Conflicto de intereses

Los autores declaran no tener ningún conflicto de intereses.

Bibliografía

1. Arteaga Martín X, Elorza Orúe JL, Busto Vicente MJ, Irureta Urreatavizcaya I, Jiménez Aguero R, Enríquez Navascues JM, et al. Meckel's diverticulum adenocarcinoma: a rare malignant degeneration. *Rev Esp Enferm Dig.* 2003;95:660–1, 658–669.
2. Dumper J, Mackenzie S, Mitchell P, Sutherland F, Quan ML, Mew D. Complications of Meckel's diverticula in adults. *Can J Surg.* 2006;49:353–7.
3. Yamaguchi K, Maeda S, Kitamura K. Adenocarcinoma in Meckel's diverticulum: case report and literature review. *Aust N Z J Surg.* 1989;59:811–3.
4. Morcillo Rodenas MA, Planells Roig M, García Espinosa R, Moliner Quiles C, Prieto Rodríguez M, López Andújar R, et al. Neoplasms of the Meckel diverticulum. Apropos of 2 new cases. *Rev Esp Enferm Dig.* 1990;77:143–6.
5. Rieber JM, Weinshel EH, Nguyen T, Sidhu GS, Bini EJ. Synchronous gastric adenocarcinomas in a patient with Meckel's diverticulum. *J Clin Gastroenterol.* 2001;33:78–80.
6. Chang HK, Yu E, Kim J, Bae YK, Jang KT, Jung ES, et al. Adenocarcinoma of the small intestine: a multi-institutional study of 197 surgically resected cases. *Hum Pathol.* 2010;41:1087–96.
7. Kusumoto H, Yoshitake H, Mochida K, Kumashiro R, Sano C, Inutsuka S. Adenocarcinoma in Meckel's diverticulum: report of a case and review of 30 cases in the English and Japanese literature. *Am J Gastroenterol.* 1992;87:910–3.
8. Sakpal SV, Babel N, Pulinthanathu R, Denehy TR, Chamberlain RS. Krukenberg: tumor metastasis of Meckel's diverticula adenocarcinoma to ovaries. *J Nippon Med Sch.* 2009;76:96–102.
9. Lippe P, Berardi R, Latini L, Bracci R, Cellerino R. Severe prognosis of signet-ring cell adenocarcinoma occurring in Meckel's diverticulum. *Ann Oncol.* 2001;12:277.
10. Parente F, Anderloni A, Zerbi P, Lazzaroni M, Sampietro G, Danielli P, et al. Intermitent small bowel obstruction caused by gastric adenocarcinoma in a Meckel's diverticulum. *Gastrointest Endosc.* 2005;61:180–3.
11. Lin PH, Koffron AJ, Heilizer TJ, Theodoropoulos P, Pasikhov D, Lujan HJ. Gastric adenocarcinoma of Meckel's diverticulum as a cause of colonic obstruction. *Am Surg.* 2000;66:627–30.