Gastroenterol Hepatol. 2020;43(Espec Congr):225

Gastroenterología y Hepatología

https://www.elsevier.es/gastroenterologia

193 - POEM PARA PACIENTES CON TRASTORNOS MOTORES ESOFÁGICOS NO INCLUIDOS EN LA CLASIFICACIÓN DE CHICAGO

F. Estremera Arévalo[1,2], G. González Gete[1], I. Aresté[1], E. Macías[1], M. Gómez[1], C. Guarner-Argente[3], J. Serra[4], H. Uchima[5], J.J. Vila[1] y E. Albéniz[1,2]

[1]Complejo Hospitalario de Navarra, Pamplona. [2]Navarrabiomed, Pamplona. [3]Hospital Sant Pau, Barcelona. [4]Hospital Germans Trias i Pujol, Badalona. [5]Hospital de Girona.

Resumen

Póster con relevancia para la práctica clínica

Introducción: El POEM es eficaz para acalasia y trastornos espásticos. No existen series en pacientes con trastornos motores esofágicos (TME) no incluidos en la clasificación de Chicago (CC).

Métodos: Casos incluidos en la base de datos multicéntrica nacional (julio 2016-noviembre 2019) con TME no incluidos en la CC que han recibido POEM.

Resultados: Pacientes 1 y 2: 48 y 52 a, disfagia y dolor torácico. Botox y dilatación endoscópica previos. Peristalsis normal en cuerpo esofágico medio (S2), onda de propagación rápida vs presurización compartimentalizada en esófago distal (S3). Latencia distal (LD) y relajación del EEI (IRP4s) normales. Miotomía de 11 y 13 cm de cuerpo esofágico + 2 cm de miotomía gástrica. Asintomáticos 28 y 7 meses. No esofagitis, uno de ellos, pHmetría patológica. Paciente 3: 68 años, disfagia y dolor torácico. Dilatación endoscópica previa. Esófago en escalera de caracol. Contracción mantenida de segmento distal esofágico (S3) posdeglución con LD normal. Miotomía 12 cm en cuerpo esofágico y 2 cm gástrica. Asintomático a los 25 meses. Paciente 4 - 45a, disfagia y dolor torácico. Heller en 2011. Segmento con contracción prematura en cuerpo esofágico medio (S2) con presurización compartimentalizada superior. Segmento distal abolido por miotomía previa. IRP4s normal. Miotomía de 10 cm de cuerpo esofágico. Asintomático a los 14 meses. Paciente 5: 78a, disfagia. 3 dilataciones endoscópicas previas. Segmento con contracción simultánea de 11 cm en S2 y S3. IRP4s patológico (38 mmHg). Acalasia no incluible en ningún subtipo. Miotomía de 15 cm en cuerpo esofágico y 2 cm gástrica. Respuesta sintomática: asintomática al mes.

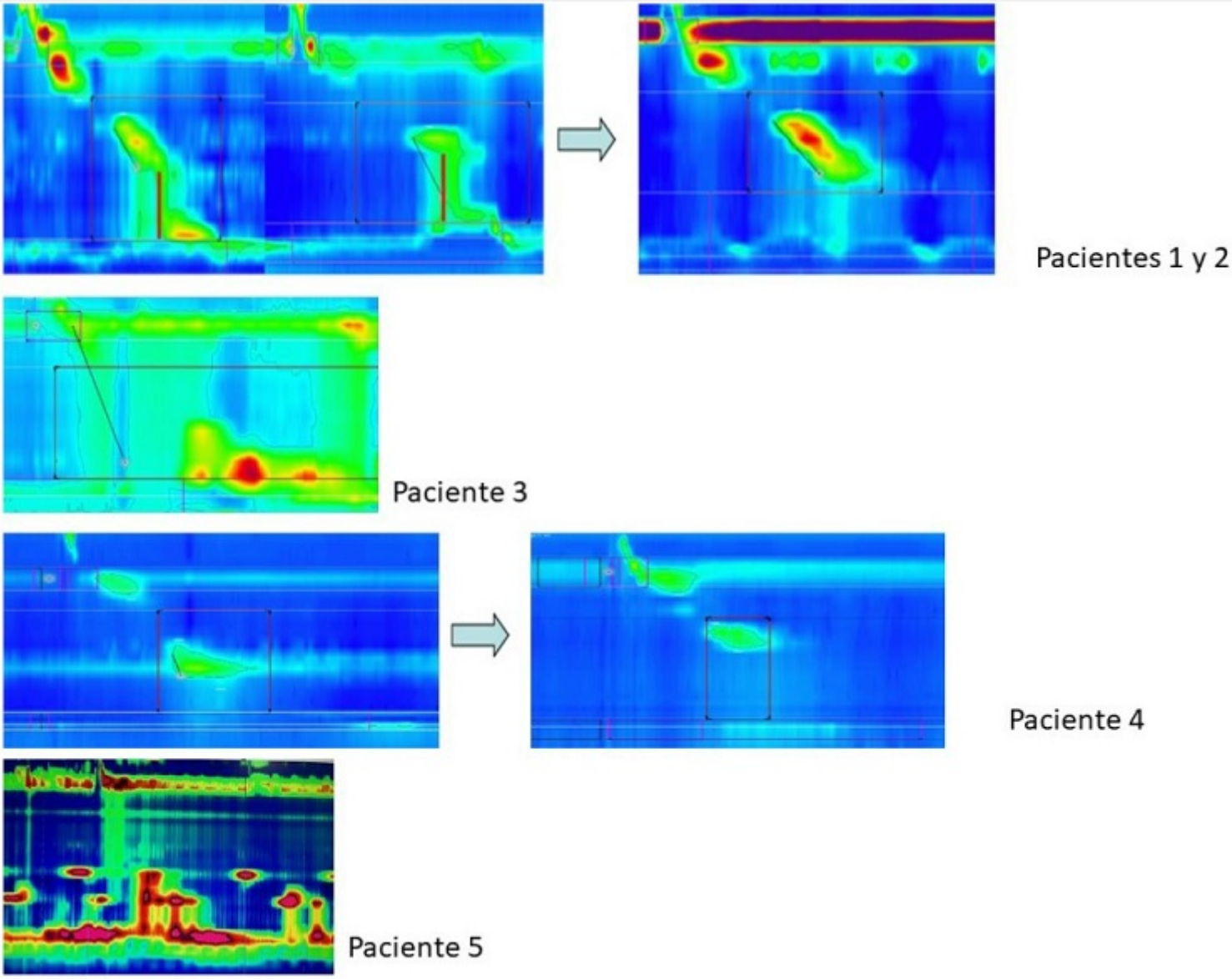

Conclusiones: El POEM presenta resultados prometedores para trastornos no definidos por la CC gracias a una miotomía adaptable diseñada gracias a la descripción fisiológica de la manometría. Esta serie de casos es un estudio piloto que precede a una serie multicéntrica internacional de POEM para trastornos fuera de la clasificación de Chicago.

0210-5705/© 2020 Elsevier España, S.L.U. Todos los derechos reservados.