



# Gastroenterología y Hepatología



<https://www.elsevier.es/gastroenterologia>

## 38 - UTILIDAD DEL SISTEMA FULL-THICKNESS RESECTION (FTRD) PARA EL TRATAMIENTO DE LESIONES COLÓNICAS DIFÍCILES. EXPERIENCIA EN NUESTRO CENTRO

F. Sábado Martí<sup>1,2</sup>, J. Pitarch García<sup>1</sup>, A. García Bolós<sup>1</sup>, L. Plana Campos<sup>1</sup> y M.P. Silva Pomarino<sup>1</sup>

<sup>1</sup>Consortio Hospitalario Provincial de Castellón. <sup>2</sup>Universitat Jaume I, Castellón.

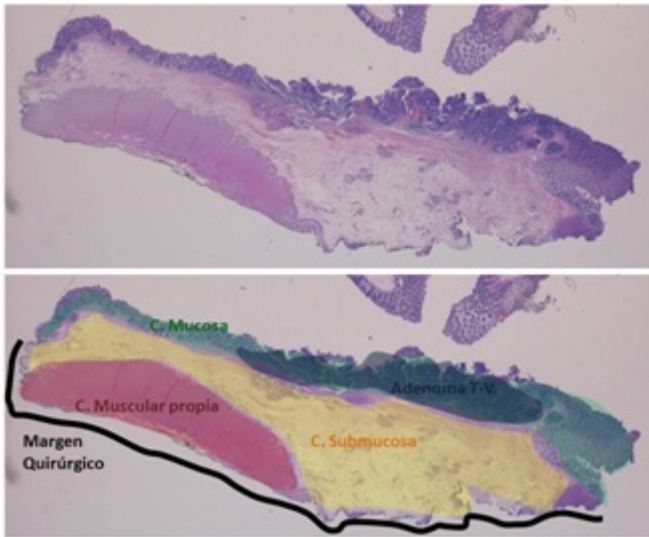
### Resumen

**Introducción:** El FTRD (sistema de resección endoscópica de espesor completo), es una técnica de reciente aparición que permite la resección de lesiones difíciles por su localización, por la presencia de fibrosis o la afectación de capas profundas del colon, evitando así la cirugía con una baja tasa de complicaciones.

**Objetivos:** Valorar la utilidad del FTRD para la extirpación de lesiones difíciles en nuestro centro así como de las posibles complicaciones producidas por su uso.

**Métodos:** El sistema FTRD se monta sobre la punta de un colonoscopio a modo de capuchón, sobre el cual van precargados un clip de nitinol tipo Ovesco y un asa. Inicialmente se marcan los bordes con el Marking Probe suministrado en el kit. Posteriormente se monta el sistema FTRD, se atrapa la lesión con la pinza Grasper y se introduce el tejido en el interior del capuchón hasta ver las marcas. Finalmente se libera el clip e inmediatamente se realiza la resección con el asa. Se recogen los datos de 5 pacientes a los que se les ha realizado una FTRD en nuestro centro.

**Resultados:** Las indicaciones fueron: 2 pólipos que afectaban al orificio apendicular, 2 recidivas de pólipo tras resección mucosa endoscópica (EMR), 1 sospecha de invasión submucosa tras polipectomía. Se consiguió realizar la resección de espesor completo con éxito en 4 casos. Un caso no se completó al no poder introducir el tejido en el capuchón por la fibrosis cicatricial existente, en una recidiva tras EMR. En ninguno de los casos hubo complicaciones inmediatas y todos fueron dados de alta tras 24 horas de ingreso. No hubo ningún reintegro por complicaciones tardías. En los 4 casos se extirpó mucosa, submucosa y muscular propia; y en 3 de ellos también la serosa. Todos presentaban márgenes libres. Se realizó colonoscopia de revisión a 3 de los 4 casos completados entre 3 y 6 meses tras la FTRD observando la permanencia del clip únicamente en uno de los casos.



**Conclusiones:** La FRTD es un abordaje mínimamente invasivo de lesiones que hacen prever una resección difícil, con buena tasa de éxito de resección completa y efectos secundarios mínimos. En nuestro centro únicamente el exceso de fibrosis del tejido impidió en un caso su realización, permitiendo en todos los casos un alta precoz de los pacientes.